

ORIGINAL

Tratamiento endovascular de los aneurismas poplíteos. Seguimiento a largo plazo

Martín Rabellino¹, Gabriela González¹, Eric Canales¹, Luis García-Nielsen², Maciel Nieto¹, Tobías Zander¹, Sebastián Baldi¹, Javier Aragón-Sánchez⁴, Ignacio Zerolo⁵, Rafael Llorens⁵, Manuel Maynar¹

Resumen

OBJETIVO: El objetivo de este trabajo es evaluar los resultados a largo plazo del tratamiento endovascular de los aneurismas poplíteos.

MATERIAL Y MÉTODOS: Estudio retrospectivo de pacientes tratados por aneurismas poplíteos en el periodo comprendido entre junio de 2002 y agosto de 2009. En todos los casos se utilizó el *stent* autoexpandible de nitinol Hemoban/Viabahn®. Se trataron 12 aneurismas en 11 pacientes, con una edad media de 65 años. El 17.6 % se encontraban asintomáticos, el 50 % presentaba claudicación intermitente y el 32.4 % restante isquemia crítica.

El seguimiento se realizó al mes, 3, 6 meses, al año y anualmente.

RESULTADOS: El éxito técnico se consiguió en el 100% de los casos sin complicaciones durante los 30 días post tratamiento.

La media de seguimiento fue de 34 meses. Se registraron 3 oclusiones, dos de ellas se recanalizaron mediante tratamiento fibrinolítico. La permeabilidad primaria durante el seguimiento fue del 75 % y 92 % la secundaria.

CONCLUSIONES: El tratamiento endovascular de los aneurismas poplíteos con *stents* cubiertos ofrece elevadas tasas de éxito, permeabilidad a largo plazo y baja incidencia de complicaciones. Es una alternativa de primera elección en pacientes con elevado riesgo quirúrgico y condiciones anatómicas favorables.

Palabras clave

Aneurisma poplíteo, tratamiento endovascular, *stent* cubierto

Summary

OBJECTIVE: The aim of the present study is to evaluate our experience in endovascular treatment of popliteal aneurysms and long term follow up.

MATERIALS AND METHODS: This retrospective, observational study of patients with popliteal aneurysms, treated between June 2002 and August 2009, with percutaneous technique, using in all the cases Hemoban/Viabahn® nitinol covered stent. Twelve aneurysms in 11 patients were treated. Mean age was 65 years old. At admission, 17.6 % of patients were asymptomatic, 50 % refer intermittent claudication and the rest critical limb ischemia. Follow up was done at 1, 3, 6, 12 month and annually.

RESULTS: The procedure was successful in all the cases and there were no complications related to the procedure in the next 30 days. Mean follow up was 34 months. During follow up, 3 patients presented with total occlusion of the stents. Twice were resolved with fibrinolysis. At the end, primary and secondary patency were 75% and 92% respectively.

CONCLUSION: Endovascular treatment with covered stents of popliteal aneurysms can be safe and effective with high rates of long term patency and low incidence of complications. It can be considered a first choice alternative in case of patients with high surgical risk.

Key words

Popliteal aneurysm, endovascular treatment, covered stent

Introducción

Los aneurismas poplíteos son los aneurismas periféricos más frecuentes. Constituyen el 70-80 % de todos los aneurismas. La incidencia es mayor en varones y en un 50 % de los casos son bilaterales. Con frecuencia se asocian a aneurismas aórticos o femorales (1).

El curso clínico habitualmente es asintomático y se descubren como un hallazgo. En ocasiones pueden desarrollar síntomas de claudicación intermitente (CI) por trombosis del aneurisma o isquemia crítica (IC) por embolia distal. La ruptura es infrecuente (2).

En los casos que debutan con IC tienen un riesgo elevado de amputación de la extremidad, alcanzando cifras de hasta el 40 %. Por este motivo está aceptado el tratamiento quirúrgico, incluso en pacientes asintomáticos con aneurismas ≥ 2 cm de diámetro o con trombosis mural (3).

El tratamiento quirúrgico es terapéutica habitual, el cual consiste en realizar aneurismorafia y *by-pass* con vena. Sin embargo, en la última década, con el desarrollo de nuevas endoprótesis cubiertas auto-expandibles de nitinol se ha incrementado el tratamiento endovascular de estas lesiones con la finalidad de disminuir las complicaciones relacionadas a la cirugía.

El objetivo de este trabajo es realizar un estudio retrospectivo de los pacientes con aneurismas poplíteos tratados por vía endovascular y evaluar los resultados a largo plazo.

Material y métodos

Se realizó un estudio retrospectivo, observacional, de los pacientes con aneurismas poplíteos tratados de forma endovascular en el periodo comprendido entre junio de 2002 y agosto de 2009.

Durante este periodo se trataron 12 aneurismas poplíteos en 11 pacientes, con una edad media de 65 años (rango entre 52-86 años). Todos los pacientes eran de sexo masculino, con los siguientes factores de riesgo: hipertensión arterial 58 %; diabetes mellitus 33 %; dislipemia 42 %; cardiopatía isquémica 17 % y 33 % de fumadores.

Del total de las extremidades el 17.6 % (n=2) se encontraban asintomáticas, el 50 % (n=6) tenían claudicación intermitente y el 32.4 % (n=4) de las extremidades presentaba isquemia crítica.

El diámetro medio de los aneurismas fue de 22.5 mm (rango entre 17 y 43 mm) y de los vasos de salida distal fue de 2.5 vasos.

Previo al tratamiento se entregó un consentimiento informado a todos los pacientes.

Se consideraron y registraron la permeabilidad primaria, secundaria y la sintomatología de la extremi-

dad tratada posterior a la intervención y durante el seguimiento. Se realizó también un análisis de la estructura del *stent* cubierto y fatiga del mismo durante la evolución.

Se incluyeron en el análisis pacientes sintomáticos o asintomáticos con aneurismas ≥ 2 cm o con trombo mural.

El seguimiento se realizó al mes, 3, 6 meses, al año y anualmente, mediante interrogatorio, examen físico, medición del índice tobillo-brazo (ITB), técnicas complementarias que incluían el eco-Doppler color y radiografías de los *stents* cubiertos para valorar su integridad.

El estudio estadístico se realizó con sistema estadístico SPSS 11.5 (Statistical package for the Social Sciences 11.5, Inc. Chicago, Illinois). Los resultados se presentan como media o en porcentajes.

Técnica

En todos los pacientes se realizó estudio con Angiotomografía computarizada (AngioTC) para definir los sitios de fijación proximal y distal de la prótesis. Estos valores se correlacionaron posteriormente con angiografía.

En todos los casos la intervención se realizó bajo anestesia local a través de una punción retrógrada femoral, contralateral. En los casos que por tortuosidad arterial u otros factores anatómicos no fue posible en acceso femoral contralateral, se utilizó un acceso anterógrado femoral ipsilateral. El acceso vascular se realizó mediante la colocación de un introductor 7-12 Fr, según diámetro del *stent*.

En todos los casos se utilizaron *stents* cubiertos, auto-expandibles, de nitinol Hemoban/Viabahn® (W.L. Gore y Assoc., Flagstaff, Ariz). La implantación de los *stents* se sobredimensionó un 10 o 15 % con respecto al diámetro distal y proximal. Cuando fue necesario más de un *stent* para cubrir el aneurisma, estos se solaparon con un mínimo de 2 cm., colocándose el *stent* cubierto de mayor diámetro dentro del de menor diámetro para obtener un buen sellado y evitar fugas.

Posterior a la liberación de los *stents* se realizó el sellado de los mismos con balones de angioplastia acordes al diámetro de los dispositivos.

En el 50 % la arteria poplíteica estaba permeable (n=6) y el aneurisma se trató mediante la implantación directa del *stent*.

En un 25 % (n=3) de las extremidades se realizó previamente tratamiento fibrinolítico in-situ (4) por trombosis del aneurisma. Se administró 250.000 U de Urokinasa (Vedim®, Vedim Pharma SA. Molins De Rei, Barcelona, Spain) directamente en el trombo y luego se

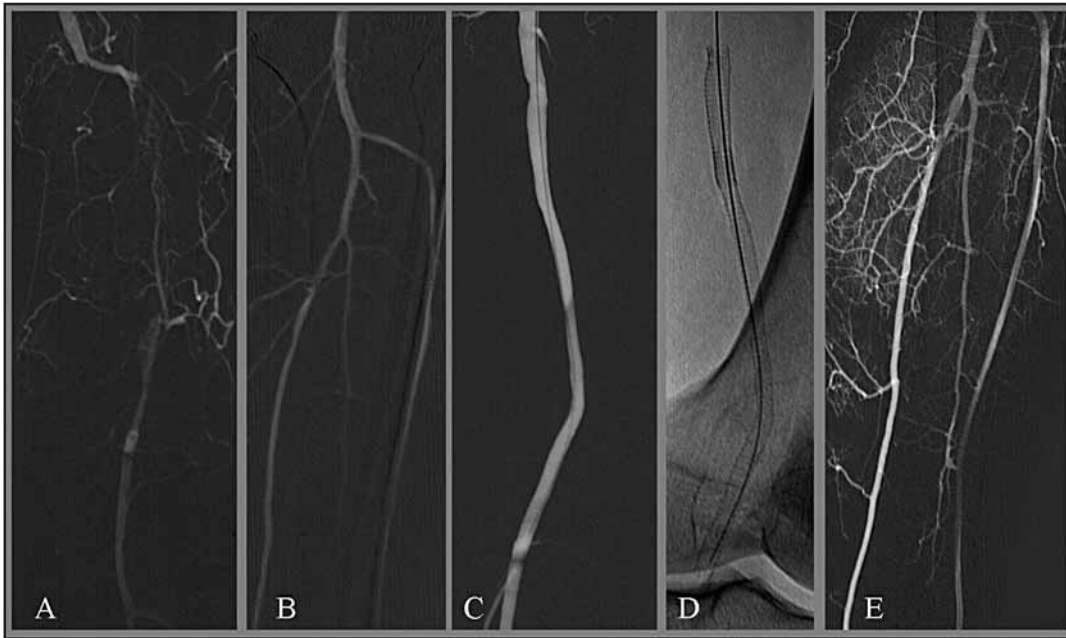


Figura 1. A y B: Angiografía con sustracción digital (ASD) selectiva del miembro inferior izquierdo que muestra oclusión de la arteria poplítea (aneurisma poplítea trombosado) con permeabilidad de los vasos infra-poplíteos sin lesiones angiográficas. C: ASD post-recanalización y colocación de stents primarios cubiertos donde se observa permeabilidad de los mismos con exclusión aneurismática. D: Imagen radioscópica para visualizar localización y estructura de los stent. E: Control angiográfico final de vasos infra-poplíteos donde se observa permeabilidad de los mismos sin imágenes embólicas asociadas a la técnica de stent primario.

continuó con infusión de 100.000 UI/hora hasta conseguir la apertura de la arteria poplítea. Finalmente se excluyó el aneurisma con el *stent* cubierto.

En el 25% (n=3) de las extremidades restantes que tenían trombosis del aneurisma se realizó recanalización de la oclusión y posterior implantación del *stent* (*stent* primario) (Fig. 1).

La salida distal fue evaluada angiográficamente en relación al número de vasos infra-poplíteos permeables y sin lesión hasta la región maleolar.

Se consideró éxito técnico a la exclusión total del aneurisma con permeabilidad del segmento excluido.

Previo a finalizar la intervención en todos los casos se realizó estudio dinámico de la extremidad con flexión de la misma en 90 y 120 grados para valorar comportamiento de los *stents* así como valoración de fuga tipo III. El estudio para valoración de fuga tipo III se realizó ocluyendo la arteria femoral superficial con balón de angioplastia y posteriormente se efectuó una serie angiográfica inyectándose el medio de contraste desde la arteria femoral común ipsilateral para evaluar fugas dependientes de ramas de la arteria femoral profunda. En todos los casos se realizó el tratamiento bajo heparinización sistémica con heparina sódica a 100 UI/kg peso. Los pacientes fueron dados de alta con doble antiagregación, que incluía ácido acetil salicílico, 100 mg diarios por tiempo indeterminado y clopidogrel 75 mg diarios durante 6 meses. En un paciente se indicó continuar medicación anticoagulante (acenocumarol) previamente indicada por diagnóstico de fibrilación auricular crónica. En este caso se sumó medicación antiagregante con 100 mg diarios de ácido acetil salicílico.

Resultados

El éxito técnico se consiguió en el 100 % de las extremidades tratadas. Se colocaron 16 *stents* cubiertos, Hemoban/Viabahn®, con una longitud media de 11.7 cm (rango entre 5 y 23 cm).

En el 50% (n=6) de las extremidades se implantó el *stent* cubierto directamente por permeabilidad de la arteria poplítea; en el 25 % (n=3) de las extremidades se realizó previamente tratamiento fibrinolítico y posterior implantación del *stent* y en el 25 % (n=3) restante de las extremidades se utilizó la técnica de *stent* primario.

En ningún caso se produjeron complicaciones relacionadas al tratamiento dentro de los 30 días posteriores. El seguimiento se realizó en el 100 % (n=12) de las extremidades, con un tiempo medio de 34 meses (rango entre 7 y 60 meses).

La permeabilidad primaria fue del 75 % (9 extremidades) y la permeabilidad secundaria del 92 % (11 extremidades). Clínicamente a los 34 meses de media de seguimiento, el 92 % se encontraban asintomáticos.

Durante el seguimiento se trombosaron 3 *stents* en extremidades diferentes, clínicamente dos de ellos presentaron CI y uno IC. El primer caso se produjo a los 18 meses posteriores al tratamiento en un paciente de 87 años de edad, que presentaba CI a 500 m. En este caso se decidió no revascularizar el *stent* dado la edad del paciente y la escasa repercusión de la sintomatología en su calidad de vida, además de presentar múltiples factores de riesgo con una mala salida distal (1 vaso con lesiones).

De los 2 casos restantes, en un paciente la oclusión del *stent* se produjo a los 3 meses de seguimiento, con

dolor en reposo y en el segundo se ocluyó a los 2 meses de seguimiento presentando CI a 50 m. En este último paciente se asumió que la oclusión fue secundaria a un inadecuado nivel de anticoagulación (INR al ingreso 1.15) por fibrilación auricular.

En estos dos últimos casos se realizó tratamiento fibrinolítico *in-situ* con buen resultado.

Un paciente a los 48 meses de seguimiento requirió reconversión a cirugía por fuga tipo III posterior a un tratamiento fibrinolítico de un *by-pass* ocluido en la extremidad contralateral. En este paciente se utilizaron inicialmente dos *stents* para tratar el aneurisma poplíteo. La angiografía diagnóstica previa al inicio del tratamiento fibrinolítico de la extremidad contralateral mostraba permeabilidad de los *stents* (Fig. 2 A y B). A las 24 hs de iniciado el tratamiento fibrinolítico comenzó con dolor y tumefacción del hueso poplíteo en la extremidad opuesta. Se realizó una resonancia magnética que mostró aumento de tamaño del aneurisma poplíteo y sospecha de rotura contenida (Fig. 2 C y D), por lo que se decidió reconvertir a cirugía abierta realizándose un *by-pass* termino-terminal con vena safena. Al extraer la pieza se tomaron imágenes radiográficas del *stent* cubierto observándose múltiples fracturas (Fig. 2 E y F). El dispositivo se envió a analizar a la casa comercial (W.L. Gore y Assoc.) quienes reportaron además de las fracturas del *stent* orificios en la tela a nivel del sitio de solapamiento entre los *stents*.

Por último durante el seguimiento se realizó una valoración de la estructura de los *stents* mediante radio-

grafías de los mismos. Además del caso descrito de fractura en que fue necesario explantar el *stent*, se produjo otra sospecha radiológica de fractura a los 41 meses de seguimiento. En este paciente el *stent* continua permeable sin complicaciones relacionadas a esta sospecha de fractura, incluso se constató disminución del diámetro del aneurisma de 22 a 15 mm. En estos dos pacientes fueron necesarios dos *stents* cubiertos para excluir el aneurisma y las lesiones de los *stents* se produjeron inmediatamente por encima del sitio de solapamiento, a la altura del cóndilo femoral.

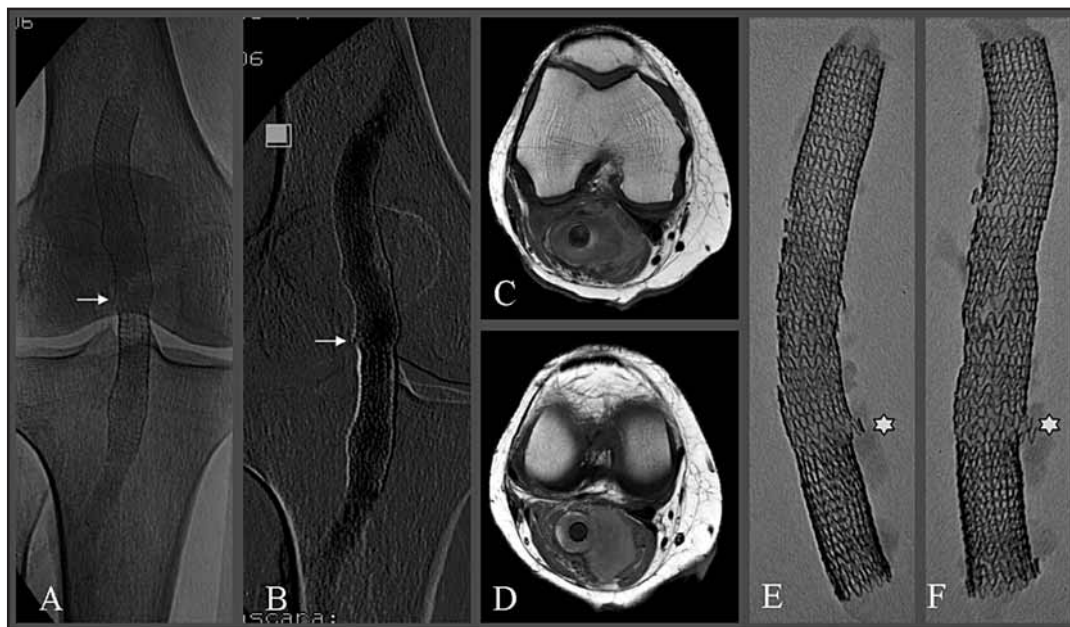
En los pacientes tratados con un solo dispositivo o con dos pero con el solapamiento por encima del canal de Hunter no se observaron cambios radiológicos en los *struts* de los *stents*.

Discusión

Los aneurismas poplíteos son los aneurismas periféricos más frecuentes. Representan el 70-80 % de todos los aneurismas de esta localización. Un 20 a 50 % de estos pacientes debutan con isquemia aguda, con riesgo elevado de amputación de la extremidad (1). De los pacientes con aneurismas asintomáticos, el 15- 25 % sufren complicaciones en el primer año y un 60 a 75 % a los 5 años (5). Por este motivo se recomienda tratar los aneurismas poplíteos asintomáticos cuando alcanzan o exceden los 2 cm de diámetro o cuando tienen trombo mural (3).

El tratamiento tradicional del aneurisma poplíteo es la cirugía abierta, con buenos resultados en cuanto a permeabilidad del injerto y preservación de la extremidad

Figura 2. A y B: ASD del miembro inferior derecho previo al inicio del tratamiento fibrinolítico para revascularización de *by-pass* femoropoplíteo izquierdo que muestra permeabilidad de los *stents* y sospecha de fractura (flechas blancas) de los *stents* sin otras imágenes asociadas. C y D: Resonancia magnética del hueso poplíteo derecho donde se observa, en secuencia T1, sangre fresca dentro y fuera del aneurisma así como pérdida de definición de la pared vascular, que sugiere rotura del aneurisma, contenida por tejidos perivasculares. E y F: Imágenes radiológicas de la pieza extraída quirúrgicamente donde se visualizan múltiples fracturas. Los asteriscos señalan los puntos de fractura en el sitio final de solapamiento de los *stents*, localización de los orificios en la tela según el análisis realizado por W.L. Gore y Asociados.



(6). A los 5 años de seguimiento la permeabilidad del injerto venoso es $>90\%$ en pacientes asintomáticos y $>75\%$ en pacientes sintomáticos (5-7). La mortalidad reportada en las series quirúrgicas es baja con una incidencia entre 0 y 1 % en los pacientes asintomáticos y 2.1 % en pacientes con sintomatología aguda (8), no obstante la morbilidad reportada es elevada, alcanzando cifras entre el 30-40 % (9-10).

El tratamiento endovascular sin embargo, ofrece múltiples ventajas. Por un lado, es mínimamente invasivo, con lo cual la pérdida hemática es significativamente menor, disminuyéndose el tiempo quirúrgico y la estancia hospitalaria (12-14).

En el año 1994 Marin et al. (11) reportaron el primer caso de tratamiento endovascular con *stent* cubierto en un aneurisma poplíteo. También se ha descrito la utilización del *stent* descubierto para el tratamiento de

esta patología por De Blas et al. (12). Desde entonces y hasta la actualidad se han publicado múltiples reportes de tratamiento endovascular con *stent* cubierto. Sin embargo estos estudios carecían de seguimiento a largo plazo. Actualmente, Mohan et al. publicaron un trabajo con seguimiento a 3 años, reportando una permeabilidad primaria y secundaria de 74.5 y 83.2 % respectivamente (16). Idelchik et al., reportaron una permeabilidad primaria y secundaria de 84.8 y 96.8 % en un seguimiento de 4.5 años. No reportando complicaciones relacionadas a la intervención, como fugas, roturas del aneurisma, tromboembolismo o amputación de las extremidades tratadas en el periodo de seguimiento (17). En los últimos años el conocimiento del comportamiento de los *stents* a este nivel y el desarrollo de nuevos dispositivos han permitido un gran avance en el tratamiento percutáneo de esta patología.

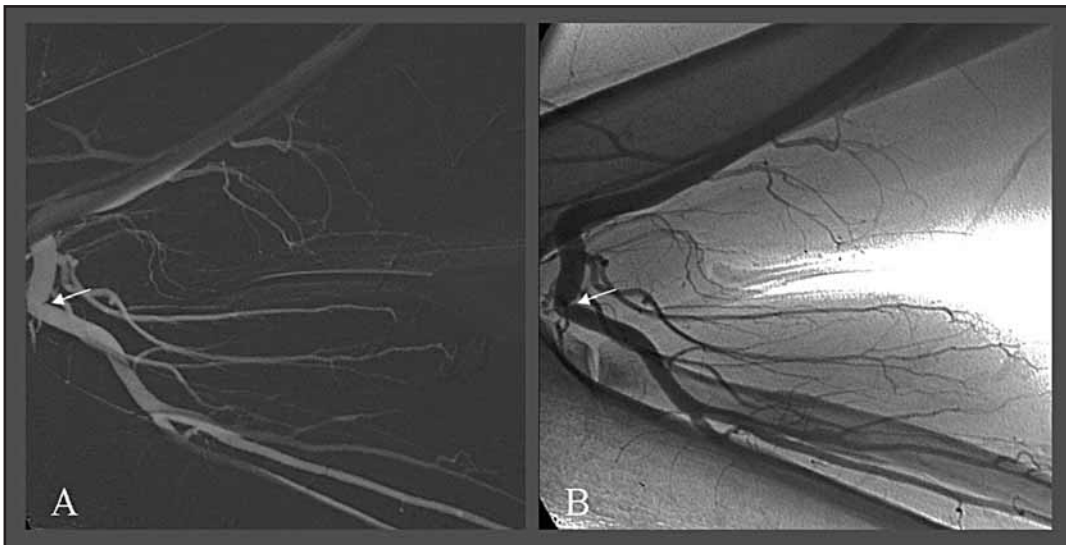


Figura 3. A y B: ASD (A) y sin sustracción (B) de un miembro inferior en un paciente de 30 años de edad sin lesiones arteriales, que muestra el comportamiento de la arteria poplíteo cuando la extremidad es sometida máxima flexión, pudiéndose incluso visualizar una acodadura que produce una disminución del calibre arterial (flechas blancas).

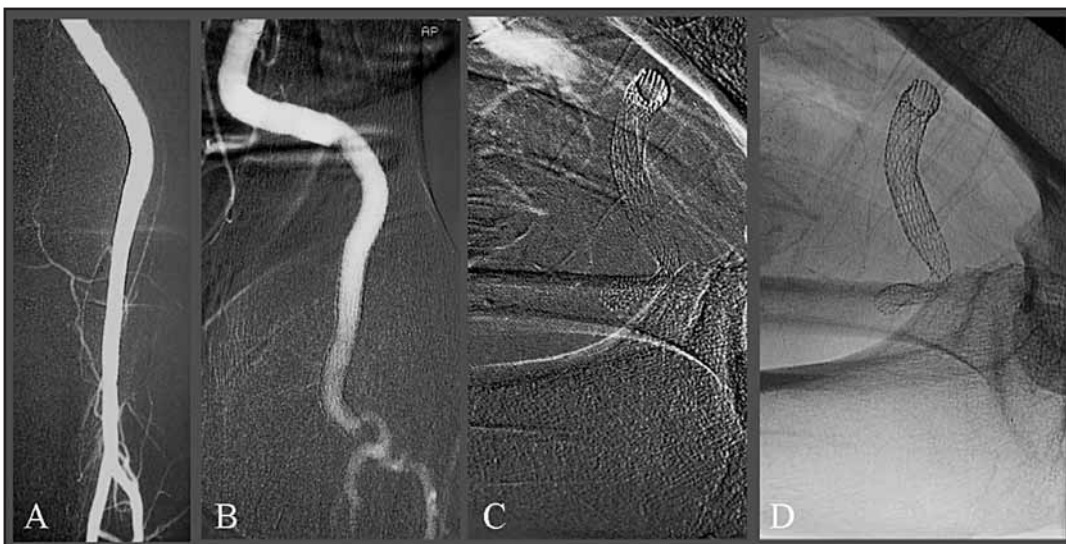

Figura 4. A: ASD de una extremidad inferior tratada con un *stent* cubierto Hemobahn/Viabahn® por aneurisma poplíteo vista de frente con la extremidad en extensión. B: ASD del mismo paciente con la extremidad en flexión a 90° donde podemos ver no solo las acodaduras arteriales sino también el desplazamiento lateral de la arteria. C y D: ASD (C) y sin sustraer (D) en el mismo paciente con flexión extrema de la extremidad donde apreciamos la oclusión arterial con ausencia de flujo en la arteria poplíteo, secundario a colapso del *stent*, como se puede valorar en la imagen sin sustraer.

La arteria poplítea por su localización anatómica, presenta un gran dinamismo (Fig. 3). Por este motivo los dispositivos deben ser capaces de alcanzar una adecuada adaptación, flexibilidad y resistencia a la compresión (18).

El Hemoban/Viabahn® es una alternativa útil en este aspecto. Antonello et al., reportaron ausencia de deformidad estructural del *stentgraft* en los estudios radiológicos con una flexión forzada de la rodilla a un ángulo de 120° (19).

Sin embargo en nuestra experiencia la flexión marcada y prolongada de la extremidad puede colapsar el *stent* (Fig. 4) y producir una trombosis del mismo. Por esta razón es necesario realizar el estudio dinámico de la extremidad previo a finalizar la intervención, debiéndole recomendarles a aquellos paciente en quienes se producen estos hallazgos evitar este tipo de posturas y sobre todo por periodos de tiempo prolongado.

La localización anatómica y el dinamismo de la arteria poplítea es un detalle importante a tener en cuenta a la hora de seleccionar la estrategia terapéutica. Nuestros datos sugieren que es mejor la utilización de un solo *stent* cubierto, con la finalidad de evitar complicaciones relacionadas a los movimientos de flexión y rotación en el área de solapamiento entre los *stents*. En caso de requerir más de un *stent*, es importante extenderse hacia la porción proximal de la arteria e intentar el solapamiento a este nivel o incluso por encima del canal de Hunter. Los pacientes de nuestra serie tratados con un solo dispositivo o dos en los que se solaparon los *stents* por encima del canal de Hunter, no tuvieron fracturas de las prótesis.

La permeabilidad de los *stents* a pesar de presentar fracturas también ha sido descrita en pacientes con *stent* cubiertos para excluir aneurismas en fistulas arteriovenosas de hemodiálisis. En ellos, las reiteradas punciones del *stent* para las sesiones de hemodiálisis, produjeron fracturas, que sin embargo, no alteraron la permeabilidad ni produjeron complicaciones relacionadas (21).

Antonello et al. (19) realizaron un estudio aleatorizado y prospectivo comparando el tratamiento endovascular frente a la cirugía abierta en el tratamiento de los aneurismas poplíteos asintomáticos. En él

reportan una teórica ventaja del tratamiento endovascular frente a la cirugía, pero las diferencias en cuanto a la permeabilidad primaria y secundaria no son estadísticamente significativas. A los 36 meses de seguimiento la permeabilidad secundaria de la cirugía fue del 90.9 % y del 100 % para el tratamiento endovascular.

Consideran que los buenos resultados de los pacientes tratados de forma endovascular podría estar en relación a una adecuada selección de pacientes, en función de las características anatómicas del aneurisma (diámetro del aneurisma, longitud, tortuosidad) y vasos de salida distal. No obstante el estudio presenta limitaciones por el escaso número de pacientes (15 por grupo), indicando el tratamiento endovascular como de primera elección en pacientes de alto riesgo quirúrgico.

Por último, es importante señalar que el tratamiento con doble antiagregación (ácido acetil salicílico en combinación con clopidogrel) o anticoagulación es un factor importante para la permeabilidad de los *stents*, por lo que no deben suspenderse (20).

En nuestro reporte, la permeabilidad secundaria es similar a la descrita por otros autores, alcanzando el 92 % a los 34 meses de seguimiento.

Una limitación de éste estudio es el reducido número de pacientes. Sin embargo, en el seguimiento a largo plazo evaluado, muestra buenos resultados, con alta tasa de permeabilidad primaria y secundaria y bajo número de eventos relacionados a la fractura de los *stents*.

Conclusión

La técnica endovascular para el tratamiento de los aneurismas poplíteos ofrece tasas elevadas de éxito técnico, permeabilidad a largo plazo y baja incidencia de complicaciones. Constituye una alternativa de primera elección en pacientes con elevado riesgo quirúrgico y condiciones anatómicas favorables que no presenten contraindicación para el tratamiento antiagregante o anticoagulante, con la consideración técnica de evitar solapar prótesis por debajo del canal de Hunter en caso de requerir más de una, con la finalidad de evitar complicaciones relacionadas a la fatiga del material.

Referencias bibliográficas

1. Szilagyi De, Schwartz RL, Reddy HD. Pop-liteal arterial aneurysm: Their natural his-tory and management. *Arch Surg* 1981; 111: 724-8.
2. Dawson I, Van Bockel JH, Brand R, Terpstra JL. Popliteal artery aneurysm. Lon-term fol-low-up of aneurismal disease and result of surgical treatment. *J Vasc Surg* 1991; 13: 398-407.
3. Stiegler H, Mandler G, Baumann G. Pro-spective study of 36 patients with 46 pop-liteal artery aneurysm with non-surgical treatment. *Vasa* 2002; 31: 43-6.
4. Wholey MH, Maynar MA, Wholey MH, Pu-lido-Duque JM, Reyes R, Jarmolowski CR, Castaneda WR. Comparison of thrombolytic therapy of lower-extremity acute, suba-cute, and chronic arterial occlusions. *Ca-thet Cardiovasc Diagn* 1998 Jun;44(2):159-69.
5. Dawson I, Sie R, Van Baleen JM, Van Bockel JH. Asyntomatic popliteal aneurysm: elec-tive operation versus conservative follow-up. *Br J Sueg* 1994; 81: 1504-7.
6. Mahmood A, Salaman R, Sintler M, Smith SR, Simms MH, Vohra RK. Surgery of pop-liteal artery aneurysm: a 12-year experi-ence. *J Vasc Surg* 2003; 37:586-93.
7. Saracina A, Bellosta A, Luzzani L, Agrifolio G. Suegical treatment of popliteal artery aneurysm: a 20 years experience. *J Cardio-vas Surg* 1991; 38: 347-57.
8. Graham LM. Femoral and popliteal aneu-rysm. In: Rutherford RB, editor. *Vascular surgery* 5th ed. Philadelphia: W. B. Saun-ders; 2000. P. 1345-56.
9. Wengrovitz M, Atnip RG, Gifford RR, Neumyer MM, Heitjan DF, Thiele BL. Wound complications of autogenous sub-cutaneous infrainguinal arterial by pass surgery: predisposing factors and man-agement. *J Vasc Surg* 1990; 11: 156-63.
10. Schwarts ME, Harrington EB, Schanzer H. Wound complications after in situ by pass. *J Vasc Surg* 1988; 7: 802-7.
11. Marin ML, Veith FJ, Panetta TF, Cynamon J, Bakal CW, Suggs WV, et l. Trasfemoral endoluminal stented graft repair of a pop-liteal artery aneurysm. *J Vasc Surg* 1994; 19: 754-7.
12. De Blas M, Merino S, Ortiz F, Egana J, Lobrano MB, Lopera J, Gonzolez A, Maynar M. Treatment of popliteal artery aneu-rysms with uncovered Walls-tents. *Cardio-vasc Intervent Radiol* 1999 Jul-Aug;22(4):336-9.
13. Nagarajan M, Chandrasekar P, Krishnan E, Muralidharan S. Repair of iliac artery aneu-rysms by endoluminal grafting: the sys-tematic approach of one institution. *Tex Heart Inst J* 2000;27(3):250-2.
14. Lacroix H, Stockx L, Wilms G, Nevelsteen A. Trans-femoral treatment for iliac occlusive disease with endoluminal stent-grafts. *Eur J Vasc Endovasc Surg* 1997 Sep;14(3):204-7
15. Diethrich EB. Endouminal grafting in the treat-ment of iliac superficial femoral artery disease. *Tx Heart Inst J* 1997; 24: 185-92.
16. Mohan IV, Bray PJ, Harris JP, May J, Stephen MS, Bray AE, White GH. Endovas-cular popliteal aneurysm repair: are the re-sults comparable to open surgery? *Eur J Vasc Endovasc Surg* 2006 Aug;32(2):149-54. Epub 2006 Mar 20.
17. Idelchik GM, Dougherty KG, Hernandez E, Mor-tazavi A, Strickman NE, Krajcer Z. Endovascular exclusion of popliteal artery aneurysms with stent-grafts: a prospective single-center expe-rience. *J Endovasc Ther* 2009 Apr;16(2):215-23.
18. Laganà D, Carrafiello G, Mangini M, Caronno R, Giorgianni A, Lumia D, Castelli P, Fugazzola C. Endovascular treatment of femoropopliteal aneurysms: a five-year ex-perience. *Cardiovasc Intervent Radiol* 2006 Sep-Oct;29(5):819-25.
19. Antonello M, Frigatti P, Battocchio P, Lepidi S, Cog-nolato D, Dall'Antonia A, Stramanà R, Deriu GP, Grego F. Open repair versus en-dovascular treat-ment for asymptomatic popliteal artery aneurysm: results of a pro-spective randomized study. *J Vasc Surg* 2005 Aug;42(2):185-93.
20. Howell M, Krajcer Z, Diethrich EB, Motarjeme A, Bacharach M, Dolmatch B, Walker C. Waligraft endoprosthesis for the percutaneous treatment of femoral and popliteal artery aneurysms. *J Endo-vasc Ther* 2002 Feb;9(1):76-81.
21. Zaleski GX, Funaki B, Rosenblum J, Theoharis J, Leef J. Metallic stents de-ployed in synthetic arte-riovenous hemo-dialysis grafts. *AJR Am J Roentge-nol* 2001 Jun; 176(6):1515-9.