

CASO CLÍNICO

HEMOPERITONEO MASIVO TRAS PARACENTESIS POR PUNCIÓN DE LA ARTERIA EPIGÁSTRICA INFERIOR

*Marta Barrufet, Joaquín Medrano, María Sánchez, Guillermo Fernández-Santamaría,
Antonio Mainar, Miguel Ángel de Gregorio*

RESUMEN

La paracentesis es un procedimiento invasivo con fines tanto diagnósticos como terapéuticos. En general, las complicaciones de la paracentesis son raras, encontrándose la hemorragia arterial con hemoperitoneo entre las más graves.

Presentamos un caso de hemoperitoneo masivo tras realización de paracentesis diagnóstica en una paciente de 26 años con ascitis y hepatopatía en estudio.

En el estudio angiográfico realizado se muestra el punto de sangrado activo dependiente de una rama lateral de la arteria epigástrica inferior izquierda. Se realizó tratamiento mediante embolización supraselectiva intraarterial con coils metálicos produciéndose el cese inmediato de la hemorragia.

Se revisa la literatura de las complicaciones hemorrágicas tras paracentesis y sus tratamientos.

PALABRAS CLAVE

Paracentesis, sangrado, hemoperitoneo, arteria epigástrica inferior, pseudoaneurisma.

SUMMARY

Paracentesis is an invasive procedure with a diagnostic or therapeutic purpose. Paracentesis is very rarely associated with bleeding complications. Arterial bleeding with hemoperitoneum is a severe complication.

We describe the case of severe hemoperitoneum after diagnostic paracentesis in a 26 years old patient with ascitis and liver disease in study.

On arteriogram the active bleeding depending on a branch of the inferior epigastric artery is shown. Selective arterial embolization with metallic coils was performed with rapid control of bleeding.

Literature about bleeding complications after paracentesis and the options of treatment is reviewed.

KEY WORDS

Paracentesis, bleeding, inferior epigastric artery, hemoperitoneum, pseudoaneurysm.

Intervencionismo 2007; 7.2: 83-88

INTRODUCCIÓN

La paracentesis es un procedimiento diagnóstico-terapéutico invasivo con pocas complicaciones que generalmente no requiere imagen guía. Entre las complicaciones más graves se encuentra la hemorragia arterial con hemoperitoneo.

La arteria epigástrica inferior (AEI), de un calibre de aproximado de 2.5 mm, es una rama interna de la arteria ilíaca externa que surge pocos milímetros por encima del arco femoral. A veces su origen puede estar en el mismo arco o incluso por debajo. La rama ascendente de la AEI discurre entre el músculo recto mayor del abdomen y su vaina posterior, sin penetrar en la cavidad peritoneal (Figura 1).

Su punción accidental tanto en su origen como en sus ramas puede producir hematomas de la pared abdominal o inguinales pero es extraordinaria la complicación peritoneal o retroperitoneal.

Se presenta un caso excepcional de hemoperitoneo grave tras la punción accidental de la arteria epigástrica inferior.

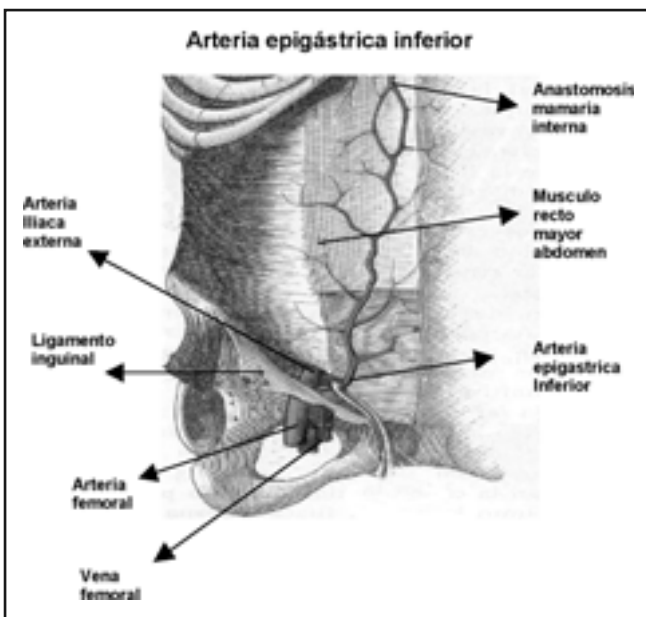


Figura 1. Dibujo esquemático basado en Esquema de Anatomía Humana (L. Testut, Latarjet). Se observa el anillo inguinal y la arteria epigástrica inferior surgiendo en la cara interna de la arteria ilíaca externa

PRESENTACIÓN DEL CASO

Presentamos el caso de una paciente de 26 años con cirrosis alcohólica que acude al servicio de urgencias de nuestro hospital en Abril de 2007, con una historia de 2 semanas de aumento del perímetro abdominal y dolor abdominal difuso. Entre sus antecedentes médicos se incluye esteatosis hepática, esofagitis erosiva grado II, anemia megaloblástica por déficit de ácido fólico y síncope convulsivos favorecidos por la anemia y el tabaco. En la exploración física la paciente presentaba ictericia escleral, fetor enólico y arañas vasculares en tórax anterior. En la exploración abdominal se apreció abdomen distendido con ascitis grado II y circulación colateral. El valor del hematocrito al ingreso fue de 32.7%, el recuento plaquetario de 118 mil/mm³ y el tiempo de protrombina de 22 segundos. Se realizó paracentesis diagnóstica con el paciente en

posición *semifowler*, ligeramente inclinado hacia el lado izquierdo, y se puncionó en fosa ilíaca izquierda en un punto a dos tercios de la línea que une el ombligo con la espina ilíaca anterosuperior, obteniéndose líquido ascítico transparente.

A las 24 horas del ingreso la paciente debutó con inestabilidad hemodinámica, tensión arterial del 90/40 mm Hg, distensión y dolor centroabdominal. Se objetivó un descenso del valor hematocrito de 17.3% y en la nueva paracentesis diagnóstica realizada en el mismo punto de la anterior se obtuvo líquido ascítico serohemorrágico. En situación de shock hemodinámico se decide ingreso su en la Unidad de Cuidados Intensivos (UCI). En la UCI, se transfundieron 3 concentrados de hematíes y múltiples factores de coagulación. Se realizó ecografía en la que se evidenció líquido ascítico libre con elevado contenido de puntos hiperecoicos, hígado cirrótico y posible existencia de masa tumoral en lóbulo hepático izquierdo. Ante la sospecha de sangrado tumoral se remite a la Unidad de Cirugía Mínimamente Invasiva Guiada por la Imagen (UCMIGI) para su valoración diagnóstica y tratamiento si procede. En la UCMIGI se transfundieron otros 2 concentrados de hematíes.

La intervención se lleva a cabo en la sala quirofanizada de la UCMIGI. Dicha sala dispone de un arco digital Allura X por FD 20/10 (Philips Ibérica. Madrid. España) como soporte de imagen, además de los equipos propios de anestesia, reanimación y resucitación.

Se realizó un abordaje tipo Seldinger en arteria femoral derecha, alojando un introductor de 5 French (Terumo Optitorque. Terumo Europe. Leuven. Belgium). En primer lugar se realiza una aortografía abdominal con catéter pig-tail de 5 French (Terumo Optitorque. Terumo Europe. Leuven. Belgium) como mapa vascular general. En dicho estudio se evidenció una aorta abdominal de calibre conservado con ramas principales normales. Se apreció asimismo, hepatomegalia a expensas del lóbulo derecho y líquido libre intraperitoneal por la separación del borde supero-externo del hígado respecto a la pared abdominal. No existían áreas de hipervascularización intrahepáticas ni se constataron signos de sangrado activo.

Se estudiaron sucesivamente y de forma selectiva mediante catéter SIM 1 (Terumo Optitorque. Terumo Europe. Leuven. Belgium) las arterias hepática, mesentérica superior e inferior no observándose hallazgos de interés.

Una vez descartado el sangrado dependiente de troncos digestivos (tumor hepático) se realizó arteriografía de sector ilíaco izquierdo que pudiera explicar la hemorragia intraperitoneal por paracentesis realizada sobre fosa ilíaca izquierda.

La arteriografía ilíaca mostró una formación pseudoaneurismática con punto de sangrado activo en fase arterial y paso de medio de contraste a cavidad peritoneal. Dicho punto de sangrado dependía completamente de una rama lateral de fino calibre de la arteria epigástrica izquierda (Figura 2).

La selectivización de la arteria epigástrica se consiguió con un catéter de tipo cobra de 5 French (Terumo Optitorque Terumo Europe Leuven Belgium) junto con una guía hidrofílica de 0.035" ((Terumo Optitorque. Terumo Europe. Leuven. Belgium). Dicho catéter se deja a unos 2-3 cm del origen de la arteria epigástrica y se introduce por su interior un microcatéter de 3.0-2.8 French (Renegade HI FLO Microcatheter. Boston Scientific. Galway. Ireland) con guía de soporte

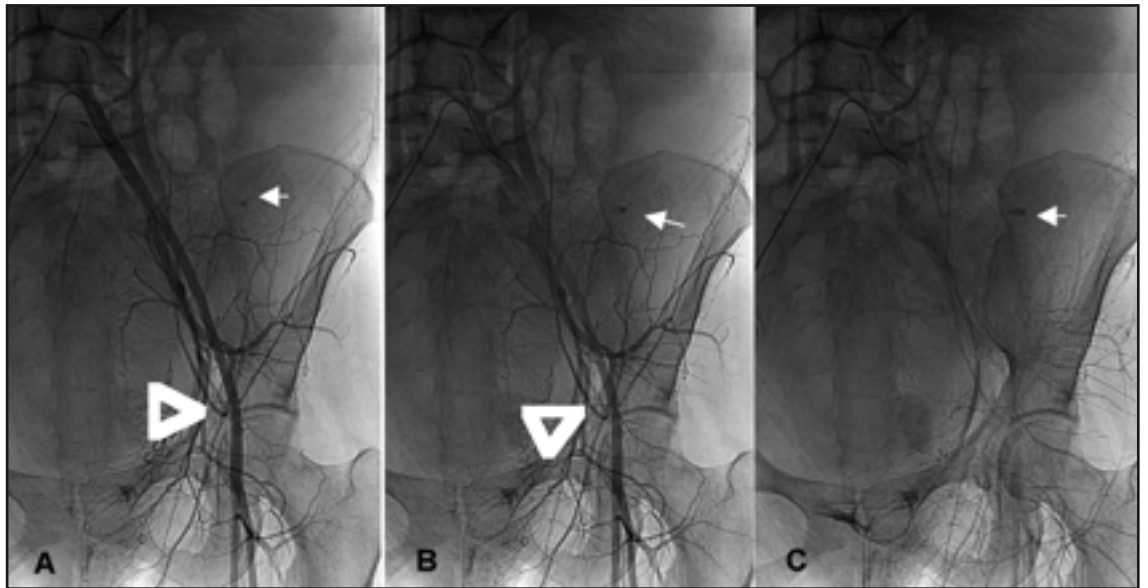


Figura 2. Arteriografía selectiva de arteria ilíaca. A. punta de flecha: salida de la arteria epigástrica inferior (AEI). Flecha: punto de extravasación constante. B. Similar visión. C. Ha desaparecido el tiempo arterial y el extravasado persiste (flecha)

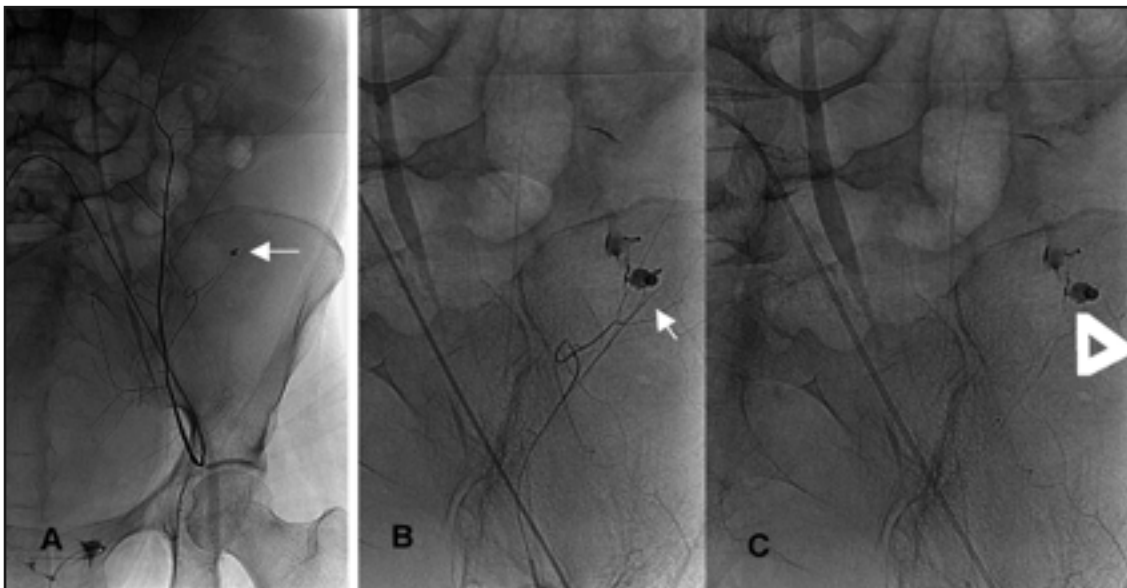


Figura 3. Angiografía selectiva de AEI: se observa la extravasación y el pseudoaneurisma (flechas)

de 0,014" (Taper. Boston Scientific. Galway. Ireland) que selectiviza la arteria responsable del sangrado. El estudio angiográfico supraseductivo mostró con más detalle la formación pseudoaneurismática con el punto de sangrado activo y la comunicación con la cavidad peritoneal (Figura 3).

Se embolizó dicha rama con partículas de alcohol polivinilo (PVA) de 350-500 micras (Contour microspheres. Boston Scientific. Galway. Ireland) y tres micro-coils metálicos de 2 mm de calibre (Vortex. Boston Scientific. Galway. Ireland) consiguiendo oclusión completa de la rama arterial (Figura 4). Tras la embolización no se evidenció imagen de punto de sangrado activo.

En la UCMIGI se drenaron 6 litros de líquido serohemorrágico con un valor hematocrito del 10% a través de un catéter pigtail de 12 French (William Cook Europe. Bjaeverkov. Denmark). En total, la paciente precisó 14 concentrados de hemáties, 5 de ellos el primer día, y múltiples transfusiones de plasma fresco y otros factores de la coagulación y plaquetas, tratando de corregir la coagulopatía reflejada en la trombopenia y tiempo de Quick bajo.

La paciente presentó una buena tolerancia del procedimiento, con hematocrito de 26% a los dos días. Posteriormente la paciente sufrió un distrés respiratorio agudo, síndrome hepatorenal y murió a los pocos días debido a complicación infecciosa pulmonar relacionada con el distrés respiratorio.

DISCUSIÓN

En pacientes con ascitis, el hemoperitoneo puede desarrollarse espontáneamente o ser secundario a traumatismo abdominal o a procedimientos diagnósticos o terapéuticos. Los mecanismos que se han propuesto para el desarrollo de hemoperitoneo en pacientes con enfermedad hepática crónica son: sangrado de una lesión estructural identificable, como un hepatocarcinoma, rotura de un vaso peritoneal o de una variz de la cavidad abdominal.

La paracentesis *per se* se asocia rara vez a complicaciones hemorrágicas. La paracentesis es un procedimiento invasivo que consiste en realizar una punción en la cavidad abdominal, con técnica estéril, para obtener líquido peritoneal, con fines

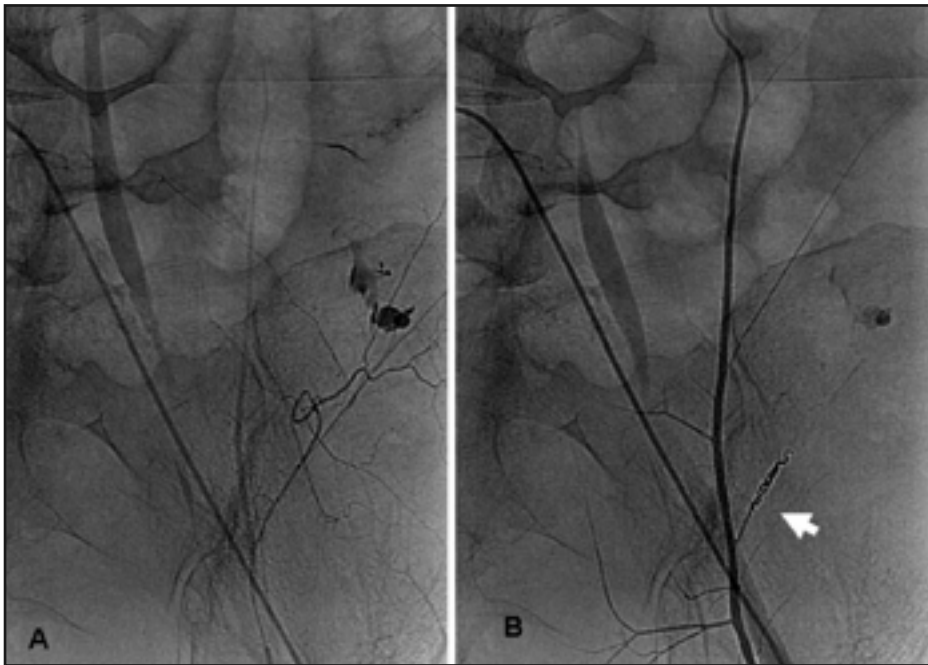


Figura 4. A. Antes de la embolización se aprecia el pseudoaneurisma y el vertido al peritoneo. B. Después de la embolización. Se aprecian los coils (flecha)

diagnósticos o terapéuticos. La paracentesis ayuda a determinar la etiología de la ascitis y la presencia de infección (paracentesis diagnóstica). Asimismo sirve para aumentar el confort abdominal, mejorar la movilidad del paciente y disminuir la disnea (paracentesis terapéutica).

Las posibles complicaciones tras paracentesis consisten en infección, hemorragia secundaria a lesión vascular, laceración de asas, perforación de la vejiga y depleción de proteínas. En general, las complicaciones de la paracentesis son raras. Existen recomendaciones a la hora de realizar una paracentesis para evitar dichas complicaciones: evitar cicatrices, evitar los cuadrantes superiores debido a hepatoesplenomegalia, entrar lejos de los músculos rectos anteriores ya que la AEI discurre entre ellos, evitar colaterales venosas, corregir los trastornos de la coagulación y utilizar agujas finas. Los sitios de elección para punción de paracentesis son: en la línea media, 2 cm por debajo del ombligo o en el cuadrante inferior, 2-3 cm lateral al borde del músculo recto anterior (1). En los pacientes que presentan abundante ascitis, con pared abdominal fina la AEI puede tener una localización más lateral (2). La paracentesis guiada por ecografía puede ser de ayuda para la punción segura en los casos difíciles.

El riesgo de hemorragia grave tras paracentesis no se considera clínicamente significativo, ni tan sólo en pacientes con coagulopatía moderada-severa. Los hematomas de pared abdominal se dan en <2% de las punciones y la hemorragia severa en <1% de los pacientes (1). El riesgo de hemorragia severa, que requiera transfusión, en pacientes con coagulopatía o trombocitopenia es <0.2% (3,4) siendo las únicas contraindicaciones de paracentesis la evidencia clínica de fibrinólisis de coagulación intravascular diseminada (5). En nuestro caso la paciente con hepatopatía no presentaba alteración importante de la coagulación.

En los pacientes con ascitis, el diagnóstico de hemoperitoneo se confirma con la aspiración de líquido hemorrágico mediante paracentesis abdominal. El líquido ascítico se vuelve hemorrágico cuando el recuento eritrocitario es >50,000/L (valor de hematocrito de 0.5%). En pacientes con

hemoperitoneo masivo, el líquido ascítico se vuelve muy hemorrágico, y los valores de hematocrito pueden llegar a 40%, a menudo sobrepasando los valores de sangre periférica.

El hematocrito del líquido ascítico de un paciente con sangrado de un pequeño vaso peritoneal suele ser <5%. El hematocrito del líquido ascítico por rotura de una variz o carcinoma hepatocelular suele ser >5% y puede llegar a valores superiores a los de la sangre periférica (6). El valor hematocrito observado en líquido ascítico en nuestra paciente fue de 10%.

La presentación clínica del hemoperitoneo es variable. La intensidad del dolor abdominal está relacionado con la rapidez y el volumen de extravasado. A menudo no existen signos de irritación peritoneal ya que la sangre es un irritante peritoneal menor.

La formación de pseudoaneurismas en la arteria epigástrica inferior tras paracentesis ha sido descrita por diversos autores (2,7). La patogénesis de los pseudoaneurismas se caracteriza por la disrupción localizada de la pared arterial, produciéndose extravasado de sangre en el tejido circundante, y formación de una pared con las capas del tejido conectivo circundante. Presentan comunicación con la arteria, lo que les hace pulsátiles.

Se han descrito pseudoaneurismas de la arteria epigástrica inferior relacionados con suturas, retirada de catéter de diálisis (8), manipulación de drenajes (9) en el manejo de instrumentación laparoscópica (10) con formación espontánea (11,12) y tras paracentesis terapéutica (2,7). En la revisión de la literatura sólo encontramos un caso de pseudoaneurisma con sangrado activo, hematoma de los rectos anteriores y signos de peritonitis (11). Éste tuvo una génesis espontánea y fue tratado quirúrgicamente.

Los pseudoaneurismas pueden ser asintomáticos o presentarse como tumoraciones blandas no pulsátiles. El soplo es la excepción más que la regla. Algunos pacientes presentan disconfort abdominal debido al tamaño del aneurisma, otros están asintomáticos. Si se rompen pueden dar lugar a un hematoma de los músculos rectos del abdomen. El hematoma de los rectos anteriores ocurre con mayor frecuencia en el abdomen inferior debido a la anatomía de las vainas del músculo recto. El manejo de los hematomas es, por lo general, conservador, ya que el propio hematoma ejerce efecto de auto-taponamiento. En casos de hemorragia severa, el abordaje quirúrgico de la arteria epigástrica inferior con sutura del vaso sangrante es una opción. La cirugía tiene la ventaja de poder evacuar el hematoma. La embolización arterial es otra buena opción terapéutica para el sangrado. La embolización a través de un microcatéter permite la embolización selectiva o supraselectiva de los pequeños vasos sangrantes y ya ha

sido descrito en los hematomas de los músculos recto anteriores (13).

Todos los pseudoaneurismas publicados aparecieron entre un día y varias semanas después del procedimiento invasivo (14). En nuestro caso apareció a las 24h de la paracentesis diagnóstica.

Los pseudoaneurismas han sido tratados con cirugía (9,11,13,14), tratamiento endovascular (10,15) o inyección de trombina (12).

Que sepamos, el nuestro es el único caso que describe un sangrado activo de un pseudoaneurisma de la arteria epigástrica inferior tras paracentesis diagnóstica, con hemoperitoneo, y tratamiento mediante embolización con coils. En nuestra paciente, la indicación de angiografía con embolización posterior fue la sospecha de tumoración hepática, el sangrado persistente y la inestabilidad hemodinámica.

La arteria epigástrica inferior se origina en la arteria ilíaca externa, proximal al ligamento inguinal, y tiene un trayecto craneal por el tejido adiposo extraperitoneal, penetra la fascia transversal y llega a la línea arcuata (semicircular), penetrando después en la vaina del músculo recto. Finalmente se divide en numerosas ramas, que se anastomosan por encima del ombligo, con ramas de la arteria epigástrica superior (rama de la arteria mamaria interna) y con ramas de las arterias intercostales bajas. Existen variantes en su origen. La arteria epi-

gástrica inferior puede nacer de un tronco común con la arteria obturatriz y la arteria circumfleja media o nacer de un tronco común con la arteria femoral circumfleja profunda (16).

Existe un patrón de distribución constante de la AEI con 3 ramas principales. La primera rama (rama media) discurre en dirección medial y caudal a la línea arcuata. La segunda rama (rama lateral) discurre lateral a la musculatura recta abdominal e irriga parte del peritoneo lateral craneal a la línea arcuata. La tercera rama (rama umbilical) discurre entre las vainas del recto e irriga el área umbilical de grasa preperitoneal y el peritoneo a través de perforantes. A parte de irrigar el peritoneo, las ramas de la AEI también aportan vascularización al resto de capas de la pared abdominal anterior (17).

En la revisión de la literatura no hemos encontrado ningún artículo publicado que haga referencia al sangrado severo intraabdominal por lesión de una rama lateral de la AEI tras paracentesis, con diagnóstico angiográfico y posterior embolización supraselectiva con microcatéter.

Para evitar esta extraordinaria complicación se requiere un conocimiento anatómico adecuado. El caso aquí presentado es un caso desafortunado que no debería afectar la decisión médica de realizar una paracentesis. Quizá nos quiera alertar de que la ley de Murphy sigue vigente: «si algo tiene la posibilidad de salir mal, saldrá mal» y nos recuerda que una paracentesis aparentemente inocua nos puede dar problemas.

REFERENCIAS

1. McGibbon A, Chen GI, Peltekian KM, van Zanten SV. An Evidence-Based Manual for Abdominal Paracentesis. *Dig Dis Sci* DOI 10.1007/s10620-007-9805-5.
2. Lam EY, McLafferty RB, Taylor LM et al. Inferior epigastric artery pseudoaneurysm: a complication of paracentesis. *J Vasc Surg* 1998; 28:566-569.
3. McVay PA, Toy PT. Lack of increased bleeding after paracentesis and thoracentesis in patients with mild coagulation abnormalities. *Transfusion* 1991; 31:164-171.
4. Pache I, Bilodeau M. Severe haemorrhage following abdominal paracentesis for ascites in patients with liver disease. *Aliment Pharmacol Ther* 2005; 21:525-529.
5. Runyon BA. Management of adult patients with ascites due to cirrhosis. *Hepatology* 2004; 39: 841-856.
6. Akriviadis EA. Hemoperitoneum in patients with ascites. *Am J Gastroenterol* 1997 Apr;92(4):567-75.
7. Murthy SV, Hussain ST, Gupta S, Thulkar S, Seenu V. Pseudoaneurysm of inferior epigastric artery following abdominal paracentesis. *Indian J Gastroenterol* 2002; 21:197-198.
8. Werner M, Bernheim J, Witz M, Gritton Y, Savin H, Korzets Z. Pseudoaneurysm of the inferior epigastric artery a rare complication of Tenckhoff catheter removal. *Nephrol Dial Transplant* 1999;14:1297-1299.
9. Pinero A, Reus M, Agea B, Capel A, Riquelme J, Parrilla P. Case report: conservative management of an arteriovenous fistula of the inferior epigastric artery. *Br J Radiol* 2003;76:135-136.
10. Wutke R, Reck T, Bantz W. Pseudoaneurysm of the inferior epigastric artery after laparoscopic cholecystectomy. *Rofo* 1999;171: 494-496.
11. Weishaupt D, Goebel N. Rectus sheath hematoma-detection of a still active bleeding from an aneurysm of the epigastric artery by CT. *Vasa* 1997;26:55-57.
12. Shabani AG, Baxter GM. Inferior epigastric artery pseudoaneurysm: ultrasound diagnosis and treatment with percutaneous thrombin. *Br J Radiol* 2002;75:689-691.
13. Rimola J, Perendreu J, Falcó J, Fortuño JR, Massuet A, Branera J. Percutaneous Arterial Embolization in the management of Rectus Sheath Hematoma. *AJR* 2007; 188: 495-502.
14. Georgiadis GS, Souftas VD, Papas TT, Lazarides MK, Prassopoulos P. Inferior Epigastric Artery False Aneurysms: Review of the Literature and Case Report *Eur J Vasc Endovasc Surg* 2007; 33: 182-186.
15. Bennett JD. Evidence-based radiology problems. Inferior epigastric artery pseudoaneurysm: computed tomographic diagnosis and transcatheter therapy. February 2004eJanuary 2005. *Can Assoc Radiol J* 2004; 55: 8-11.
16. Kopuz C, Yıldırım M, Öztürk A, Malazgirt Z. Rare origin of the inferior epigastric and medial circumflex femoral arteries arising from a common trunk. *Eur J Plast Surg* 2000; 23: 438-440.
17. Winters HA, Bouman MB, Boom F, Prosé LP. The peritoneal free flap: an anatomic study. *Plast Reconstr Surg* 1997; 100: 1168-71.