

## CASO CLÍNICO

# COLOCACIÓN PERCUTANEA SIMULTÁNEA DE 3 STENTS EN EL TRATAMIENTO DE LA VASCULOPATÍA POSTRADIOTERAPIA

*José Juan Noguera Tajadura, Sebastian M. Sinópoli, Lourdes Díaz Dorronsoro, Isabel Vivas Pérez,  
Alberto Alonso Burgos, Antonio Martínez De La Cuesta, José Ignacio Bilbao Jaureguizar*

### RESUMEN

Se trata de una mujer de 26 años de edad con antecedentes de nefrectomía izquierda y radioterapia externa hace 22 años, presenta dolor abdominal, asociado a pérdida de peso, hipertensión arterial e imposibilidad de embarazo. Se colocaron en forma simultánea 3 stents en las arterias renal derecha, mesentérica superior y en el tronco celíaco, por estenosis de las mismas. La paciente evolucionó favorablemente, desapareciendo el dolor abdominal, mejorando la tensión arterial y logró quedar embarazada tras aumentar de peso. El tratamiento percutáneo de las estenosis vasculares postradioterapia mediante la colocación simultánea de stent es efectivo.

### PALABRAS CLAVE

Radioterapia, daño vascular, tratamiento endovascular.

*Intervencionismo 2007; 7.2: 77-82*

### SUMMARY

Severe abdominal pain, associated with loss of weight, gynecological complications and hypertension developed in a 26 year old female. Past clinical history includes left nephrectomy and external radiotherapy for the treatment of a kidney tumor 22 years ago. Three stents were deployed in the renal, mesenteric and celiac trunk arteries due to stenosis. The procedure resulted in disappearance of the abdominal pain and normalization of the blood pressure as well as weight increase, allowing her to normal pregnancy as well. Simultaneous treatment of multiple radiotherapy related arterial stenosis is feasible and effective.

### KEY WORDS

Radiation, vascular injury, endovascular treatment.

## INTRODUCCIÓN

El daño vascular inducido por radioterapia externa está descrito en múltiples territorios anatómicos, así como en vasos de diferente calibre. Su presentación clínica llega a demorarse varios años desde el antecedente radioterápico (1,2,3). Esta vasculopatía obedece a procesos tales como la proliferación miointimal, una acelerada aterosclerosis, el desarrollo de trombosis mural u oclusiva y, en último término, puede resultar en la formación de aneurismas e incluso en la rotura arterial (1,2,3,4).

Se presenta el caso de una mujer de 26 años de edad con antecedentes de nefrectomía por nefroblastoma y radioterapia externa a los 4 años de edad que evoluciona 22 años después con hipertensión renovascular y angor intestinal debidas a estenosis de la arteria renal, de la arteria mesentérica superior y del tronco celíaco. El tratamiento consistió en la colocación simultánea de tres prótesis endovasculares por vía percutánea con resultados angiográficos y clínicos satisfactorios.

## CASO CLÍNICO

Se trata de una mujer de 26 años de edad con dolor abdominal recurrente, postprandial y de localización variable, asociado a distensión abdominal y episodios diarreícos intermitentes, no asociado a náuseas, vómitos ni fiebre. Refiere pérdida de 6 kg de peso (41.9 kg, con un índice de masa corporal (IMC) de 16.3 kg/m<sup>2</sup>). Tenía alteraciones de ciclos menstruales con imposibilidad de embarazo.

Como antecedentes refiere que, a los 4 años de edad, se le realizó una nefrectomía izquierda y radioterapia postoperatoria por nefroblastoma. También presenta síndrome de Raynaud en ambas manos, tratado mediante bloqueo con guanidina en la mano derecha. Es hipertensa (190-110 mmHg) con intolerancia al tratamiento farmacológico y abandono del mismo, también se le diagnosticó hipotiroidismo y esta bajo tratamiento sustitutivo.

Se le realiza una gastroscopia con biopsia duodenal y gástrica que informa una gastritis inactiva asociada a *Helicobacter pylori*. En la colonoscopia no se observan alteraciones significativas. El tránsito intestinal demuestra un importante engrosamiento de pliegues intestinales y signos de malabsorción, con rotura de la columna de bario, floculación y enlentecimiento del tránsito intestinal.

La TC demostró una severa ateromatosis aórtica con estenosis en el origen del tronco celíaco, trombosis y oclusión proximal de la arteria mesentérica superior y estenosis de la arteria renal (Fig. 1); estos hallazgos son confirmados por la arteriografía (Fig. 2) que además muestra una oclusión de la arteria mesentérica superior (Figs. 3, 4, 5 y 6). A raíz de estos hallazgos se comienza tratamiento con heparina de bajo peso molecular.

Con diagnóstico de hipertensión arterial en paciente monorrena, debido a estenosis moderada de arteria renal con intolerancia a la medicación oral y "angor intestinal" a causa de estenosis de 3 arterias viscerales, se decide tratamiento endovascular, previo consentimiento informado de la paciente. Dicho tratamiento consistió en la colocación de prótesis metálicas

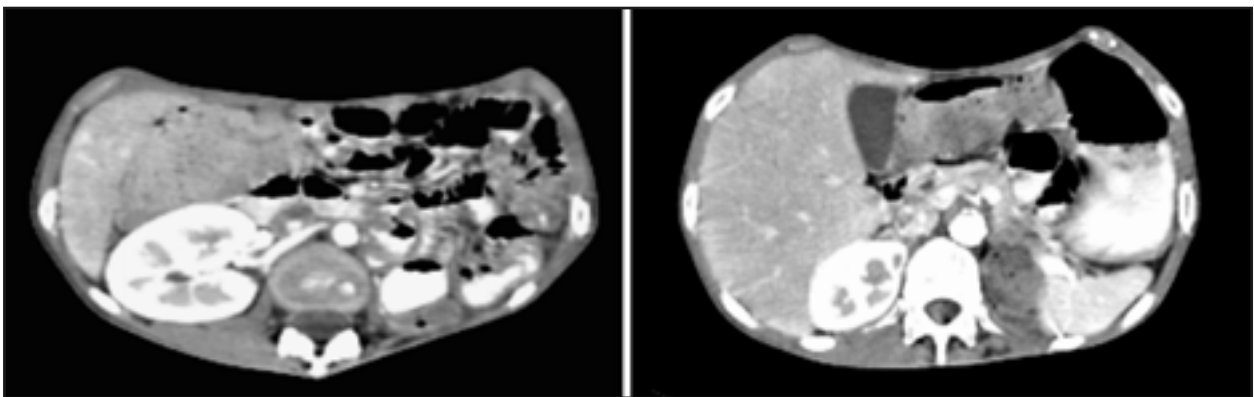


Fig. 1. TC mostrando la estenosis en el origen de la arteria renal derecha (a) y en el origen del tronco celíaco (b)

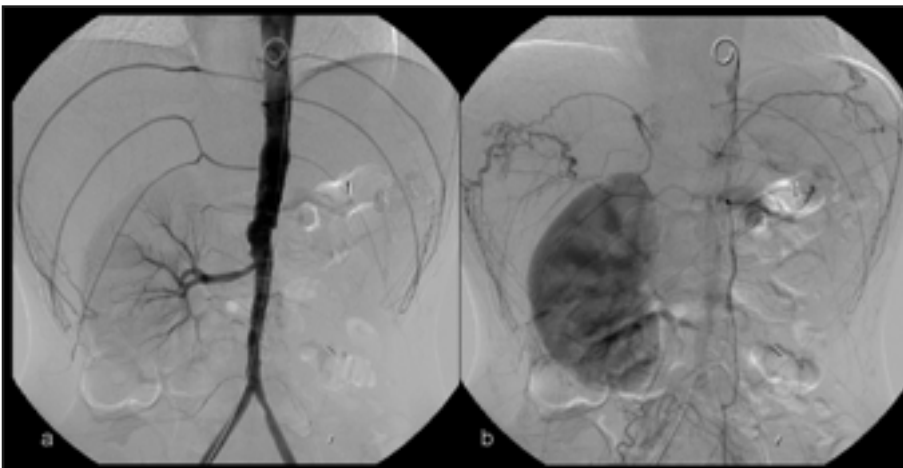


Fig. 2. a) Arteriografía pretratamiento que muestra estenosis en el nacimiento de la arteria renal derecha, no se tienen las otras ramas viscerales. b) misma arteriografía donde se observa la recanalización del tronco celíaco a través de ramas de la arteria diafragmática

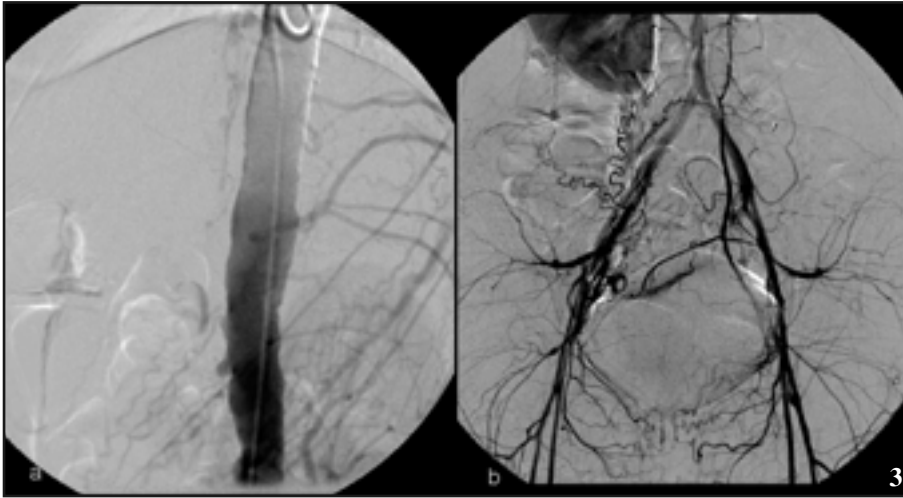


Fig. 3. a) Arteriografía mostrando la estenosis en el origen de la arteria mesentérica y b) la revascularización a través de ramas de los vasos ilíacos

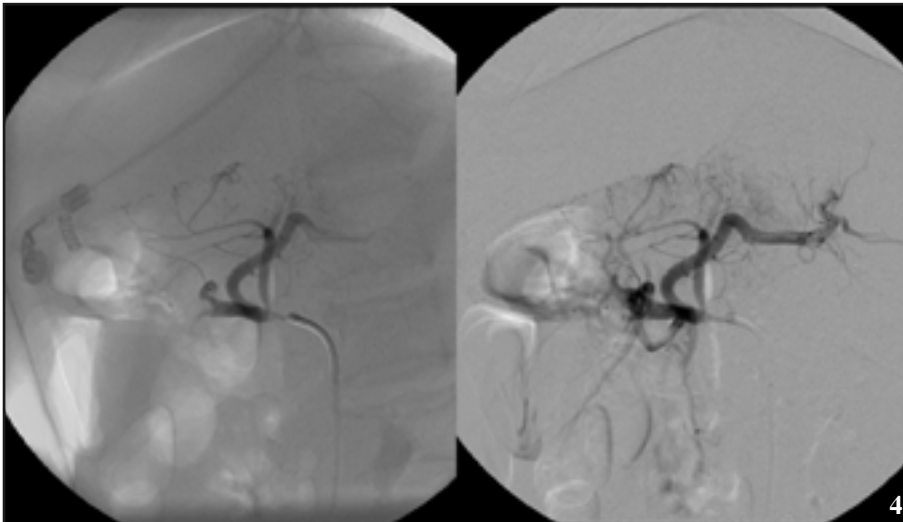


Fig. 4. Arteriografía de la arteria hepática común tras franquear la estenosis

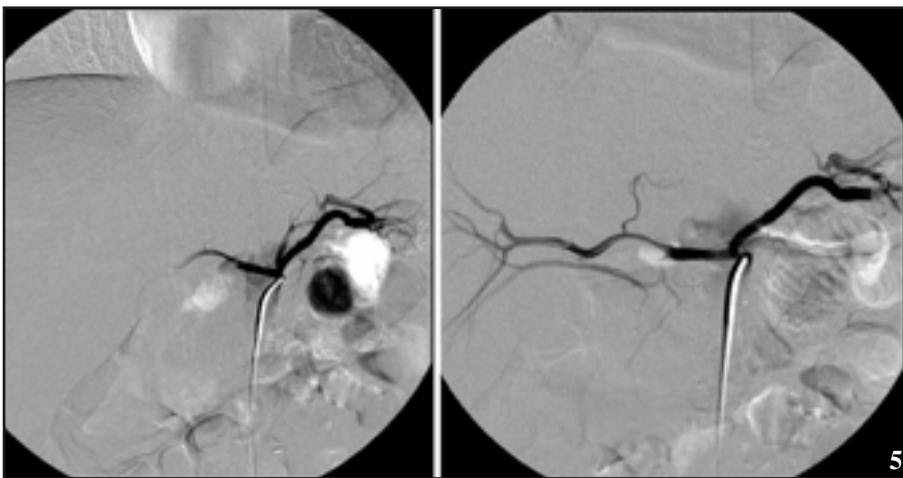


Fig. 5. Arteriografía del tronco celíaco con sus ramas mostrando la estenosis en su nacimiento

En los controles postoperatorios llevados a cabo mediante eco-doppler y TC se observa la permeabilidad en la arteria hepática, mesentérica superior y renal derecha (Fig. 9).

La mejoría clínica fue prácticamente instantánea (Figs. 10 y 11), la paciente volvió a tener apetito sin dolores asociados a la ingesta con el consiguiente aumento de peso (52 kg, IMC 20 kg/m<sup>2</sup>, 2 meses más tarde) y los registros de tensión arterial se manejaron con mínimas dosis de drogas antihipertensivas bien toleradas y restricción en la ingesta de sal en las comidas. Al cabo de unos meses logró quedar embarazada.

## DISCUSIÓN

La radioterapia causa alteraciones vasculares que varían en función del calibre del vaso y de la profundidad a la que se encuentre en las diferentes áreas anatómicas sometidas a la radiación. (4)

Los vasos arteriales con un mayor calibre son los más resistentes a la radioterapia, hecho aparentemente atribuible a su gruesa pared compuesta por células más radiorresistentes que las endoteliales (4). Los hallazgos histológicos en los grandes vasos afectados por la radiación pueden resumirse en: a) proliferación miointimal, con depósitos de miofibroblastos, colágeno y fibrina en la íntima; b) fibrosis periarterial, debido al daño en los vasa vasorum y c) aterosclerosis acelerada (1,2,4,5). De todas maneras la mayoría de las lesiones vasculares asociadas a radiación son inespecíficas. (2)

La manifestación clínica de la vasculopatía post radiación puede ocurrir entre 1 y 47 años tras la administración de radioterapia abdominal (1,2,3,6) en este caso el retraso fue de 22 años. Esta aparición tardía puede explicarse por el bajo recambio celular que caracteriza al endotelio; las células dañadas mueren al dividirse y es entonces cuando se produce un aumento de la proliferación de las células sanas, que conduce a engrosamientos focales murales (2).

Las consecuencias clínicas de estas alteraciones vasculares dependerán del vaso afectado: isquemia intestinal, hiper-

cas en los orígenes de cada uno de estos vasos, con doble abordaje femoral y axilar izquierdo, elegido este último para salvar la angulación de la arteria mesentérica superior. Se colocaron tres stents Herculink™ Plus (Abbott Vascular. Santa Clara, CA. EEUU), dos de 6 x 18 mm en la arteria mesentérica superior y el tronco celíaco y el tercero de 5 x 18 mm en la arteria renal derecha, el resultado angiográfico fue satisfactorio (Figs. 7 y 8). Como complicación del procedimiento presentó isquemia del miembro superior izquierdo en el postoperatorio inmediato que requirió la descompresión quirúrgica y cierre de la arteriotomía con parche venoso de safena interna.

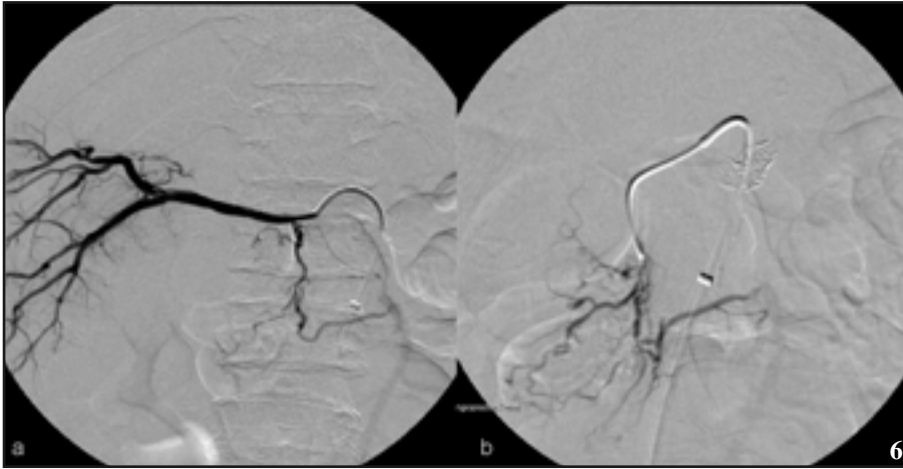
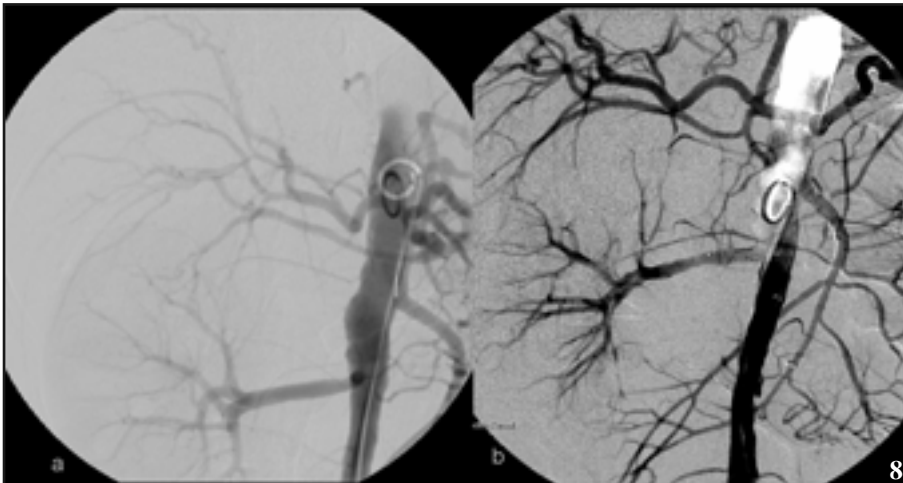
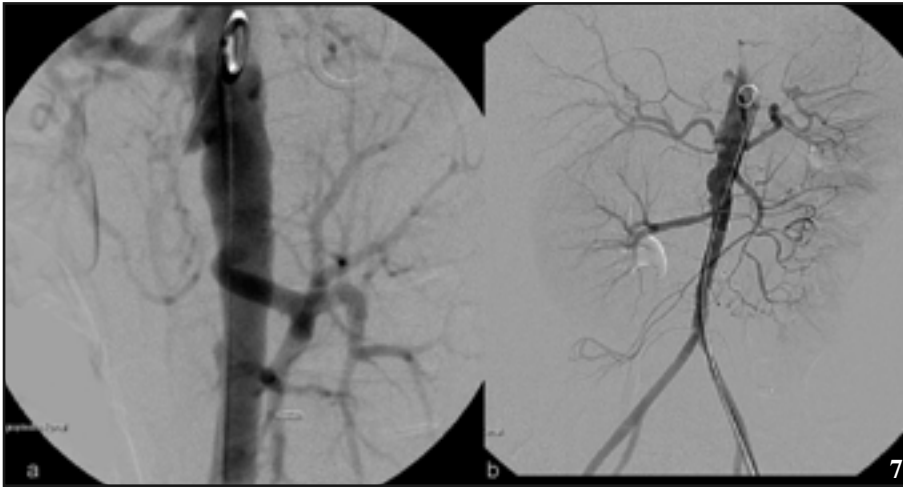


Fig. 6. Arteriografía con el catéter colocado en la arteria hepática común (a) mostrando flujo en la arteria mesentérica superior a través de la gastroduodenal (a y b)

Fig. 7. a) Arteriografía que muestra la estenosis en el origen de la arteria renal; b) Resultado tras la colocación de las prótesis vasculares expandibles

Fig. 8. a y b) Se observan las prótesis a nivel del tronco celiaco, arteria mesentérica superior y de la arteria renal derecha. Obsérvese la mejoría del flujo



dominal está documentada en la literatura, tanto en arterias renales, mesentéricas y tronco celiaco. (1,3,8,9). Sin embargo no es frecuente la colocación de mas de un stent de manera simultánea como en este caso, donde se colocaron en tres vasos (tronco celiaco, mesentérica superior y arteria renal derecha) obteniendo buenos resultados a los 2 años de seguimiento sin recurrencia del dolor abdominal, con incremento del peso corporal y un mejor control de la hipertensión arterial, preservando la función renal en una paciente monorrena. (10)

Las técnicas endovasculares en el tratamiento de las estenosis de estos vasos tienen baja incidencia de complicaciones con alto índice de éxito (11,12,13) y consisten en la angioplastia con balón y/o colocación stent, aunque los resultados a largo plazo en comparación con la cirugía abierta no están claramente definidos (14).

## CONCLUSIÓN

En todo paciente con antecedente radioterápico, aun lejano en el tiempo, con una clínica sugestiva tanto de compromiso de la arteria renal, mesentérica superior o tronco celiaco causando hipertensión arterial y angina intestinal, respectivamente, debe sospecharse el desarrollo de una vasculopatía post radiación.

En este caso se muestra que la colocación simultánea de 3 stents en el tratamiento de lesiones estenosantes de la arteria renal, mesentérica superior y tronco celiaco, causantes de hipertensión renovascular y angina intestinal mejora el flujo sanguíneo de dichas arterias revirtiendo la angina intestinal y mejorando la tensión arterial, siendo esto una alternativa viable a la cirugía abierta de revascularización.

tensión renovascular, atrofia renal, claudicación de extremidades inferiores, hemorragias por ruptura del vaso, etc. (3,7). Esta paciente presentaba angor intestinal asociado a dolor e hipertensión renovascular 22 años después de ser sometida a radioterapia, debidos al compromiso de las arterias mesentérica superior y renal, además del tronco celiaco.

La colocación de endoprótesis en el tratamiento de las estenosis vasculares sintomáticas secundarias a radioterapia ab-

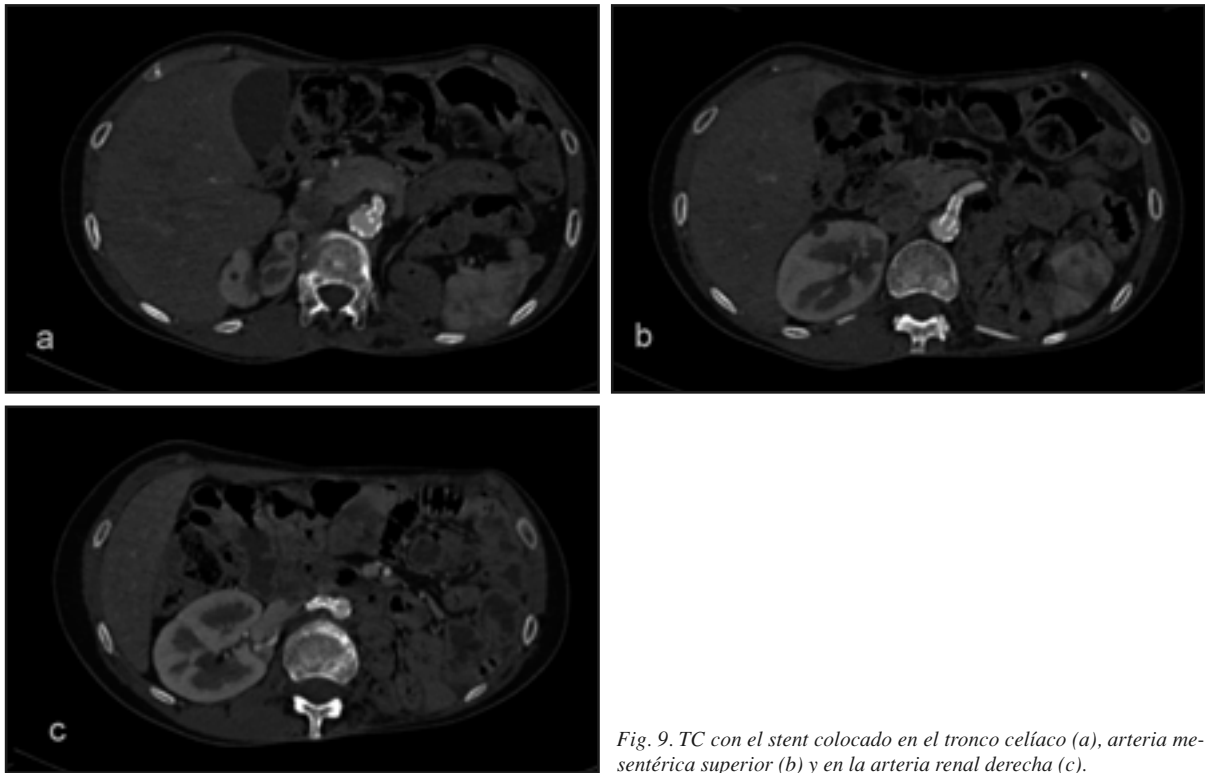


Fig. 9. TC con el stent colocado en el tronco celíaco (a), arteria mesentérica superior (b) y en la arteria renal derecha (c).

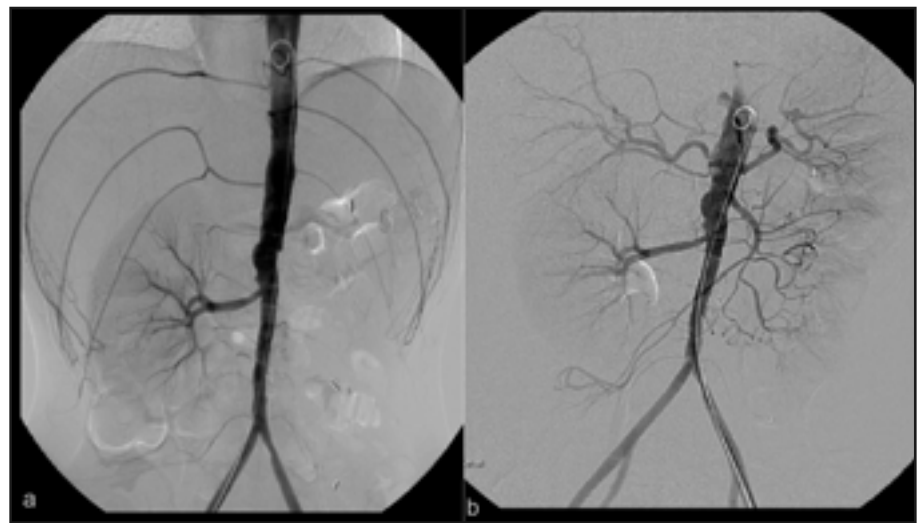


Fig. 10. Aortografía que muestra el flujo de las arterias renal derecha, mesentérica superior y del tronco celíaco, previo (a) y postratamiento (b)

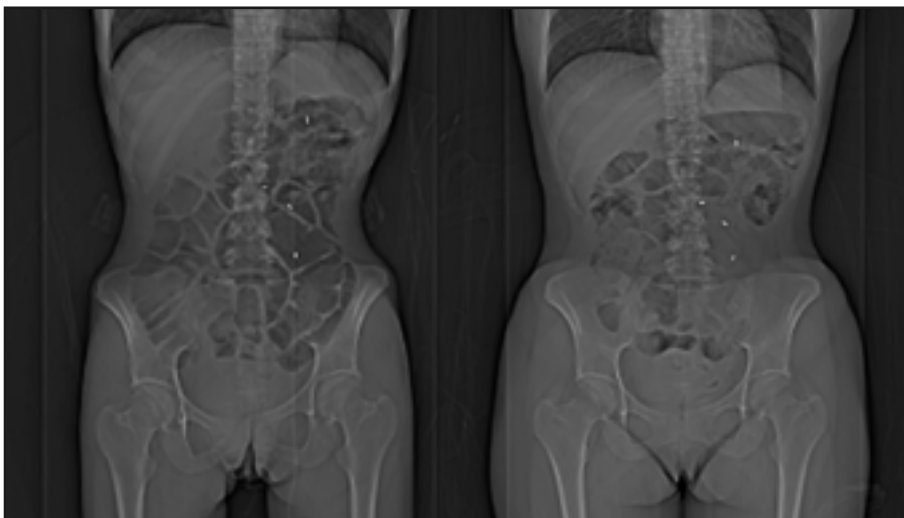


Fig. 11. Imagen topográfica apreciándose la silueta de la paciente a raíz del aumento de peso tras el tratamiento

## REFERENCIAS

1. Milutinovic J, Darcy M, Thompson KA. Radiation-induced renovascular hypertension successfully treated with transluminal angioplasty: case report. *Cardiovasc Intervent Radiol* 1990; 13:29-31.
2. Piedbois P, Becquemin JP, Blanc I et al. Arterial occlusive disease after radiotherapy: a report of fourteen cases. *Radiother Oncol* 1990; 17:133-40.
3. Fakhouri F, La Batide Alanore A, Rerolle JP, Guery B, Raynaud A, Plouin PF. Presentation and revascularization outcomes in patients with radiation-induced renal artery stenosis. *Am J Kidney Dis* 2001; 38:302-9.
4. Fajardo LF. The pathology of ionizing radiation as defined by morphologic patterns. *Acta Oncol* 2005; 44:13-22.
5. Fajardo LF, Berthrong M. Vascular lesions following radiation. *Pathol Annu* 1988; 23 Pt 1:297-330.
6. Mellièrre D, Becquemin JP, Berrahal D, Desgranges P, Cavillon A. Management of radiation-induced occlusive arterial disease: a reassessment. *J Cardiovasc Surg* 1997; 38:261-9.
7. Ghosh AK, Lundstrom CE, Edwards WD. Radiation arteritis following treatment for Wilms' tumor: an unusual case of weight loss. *Vasc Med* 2002; 7:19-23.
8. Liu P, Perreault P, Ota P et al. Endovascular stents in arterial injury after radiotherapy. *J Tongji Med Univ* 1998; 18:253-6.
9. Saka B, Bilge AK, Umman B et al. Bilateral renal artery stenosis after abdominal radiotherapy for Hodgkin's disease. *Int J Clin Pract* 2003; 57:247-8.
10. Sharafuddin MJ, Olson CH, Sun S et al. Endovascular treatment of celiac and mesenteric arteries stenoses: applications and results. *J Vasc Surg* 2003;38(4):692-698.
11. Petrov I, Grozdinsky L, Dzhorgova Iu, et al. The first case of one stage endovascular treatment of the stenosis un the celiac trunk, bilateral renal arteries, and right common iliac arteries. *Khirurgiia* 2003:36-40.
12. Gostman I, Verstanding A. Intravascular stent implantation of the celiac artery in the treatment of chronic mesenteric ischemia. *J Clin Gastroenterol* 2001:164-6.
13. Matsumoto AH, Angle JF, Spinosa DJ, et al. Percutaneous transluminal angioplasty and stenting in the treatment of chronic mesenteric ischemia: results and longterm followup. *J Am Coll Surg* 2002;194:S22-31.
14. Kasirrajan K, O'Hara PJ, Gray BH, et al. Chronic mesenteric ischemia: open surgery versus percutaneous angioplasty and stenting. *J Vasc Surg* 2001;33:63-71.