

# TROMBOSIS AGUDA DE SHUNT PORTOSISTÉMICO INTRAHEPÁTICO. TRATAMIENTO MEDIANTE FIBRINOLISIS Y STENT

De Gregorio MA<sup>1</sup>, Medrano J<sup>1</sup>, Barrufet M<sup>1</sup>, Mainar A<sup>1</sup>, Ariño I<sup>1</sup>, Maynar M<sup>2</sup>

## RESUMEN

**OBJETIVO:** Evaluar la posibilidad de revascularización de trombosis aguda de vena porta tras la realización de shunt transjugular portosistémico intrahepático (TIPS).

**MÉTODO:** Se realizó la repermeabilización de trombosis aguda portal en rama derecha mediante fibrinólisis y dilatación del tracto con balón de angioplastia. La fibrinólisis se realizó con uroquinasa *in situ* en perfusión durante 24 horas y anticoagulación con heparina sódica intravenosa. Se remodeló el vaso con balón de angioplastia de 10 mm de diámetro. Posteriormente se cerraron dos grandes varices gástricas mediante coils de diverso tamaño.

**RESULTADOS:** Después del tratamiento fibrinolítico y la embolización de las varices se consiguió el cese de la hemorragia y la repermeabilización de la zona portal trombosada. No hubo complicaciones relacionadas con el procedimiento ni en los treinta días siguientes.

**CONCLUSIÓN:** La fibrinólisis constituye un tratamiento factible y seguro para la trombosis aguda de la porta tras la realización de TIPS.

## PALABRAS CLAVE

Shunt portosistémico intrahepático, TIPS, complicación, fibrinólisis.

## SUMMARY

**PURPOSE:** To evaluate revascularization in a case of acute thrombosis of portal vein after transjugular intrahepatic portosystemic shunt.

**METHODS:** Repermeabilization of right-branch portal acute thrombosis was performed by the means of fibrinolysis and tract dilation by angioplasty balloon. Fibrinolysis was performed by urokinase *in situ*, 24 hours-perfusion and anticoagulation with intravenous sodium heparine.

The vase was remodelled by a 10 mm diameter angioplasty balloon. After that two big gastric varices were occluded with coils from several sizes.

**RESULTS:** After fibrinolytic treatment and varix embolization, bleeding stopped and the thrombosed portal area was revascularized. There were not other immediate or short term complications related to the procedure.

**CONCLUSION:** Fibrinolysis represents a feasible and safe treatment for acute portal thrombosis after a TIPS procedure.

## KEY WORDS

Transjugular intrahepatic portosystemic shunt TIPS, complication, fibrinolysis.

*Intervencionismo 2007; 7.3-4: 147-150*

1. Unidad de Cirugía de Mínima Invasión Guiada por Imagen. HCU Lozano Blesa. Universidad de Zaragoza.
2. Servicio de Diagnóstico y Terapéutica Endoluminal, Hospital Hospiten Rambla, Tenerife. Universidad de Las Palmas de Gran Canaria.

## INTRODUCCIÓN

El shunt porto sistémico intrahepático realizado por vía yugular (TIPS) ha sido usado de forma satisfactoria en el manejo de pacientes con hemorragia digestiva por varices esofágicas o ascitis en contexto de hipertensión portal con cirrosis hepática. Los principales problemas de esta técnica son la encefalopatía y la disfunción por re-estenosis hiperplásica, trombosis subaguda o crónica del shunt o acodamiento del stent (1). La trombosis aguda de la porta o del TIPS es una eventualidad posible, generalmente sintomática pero no muy frecuente que los autores cifran en 10-15%. La trombolisis, la dilatación con balón, nuevos stent cubiertos o no y la trombectomía son los tratamientos de elección (2-4). Presentamos un caso de trombosis aguda de vena porta derecha y shunt que cursó con resangrado, tratada mediante trombolisis, dilatación con balón y embolización de varices esofágicas.

## CASO CLÍNICO

Mujer de 35 años de edad con antecedentes de cirrosis hepática con fibrosis portocentrolobulillar de origen enólico, estadio B de Child con varices esofágicas grado III y signos de gastropatía congestiva. La paciente ha presentado múltiples episodios de sangrado que requirieron ingreso en la Unidad de Cuidados Intesivos y múltiples transfusiones de sangre, tratamiento con fármacos hipotensores y varias esclerosis de sus varices. De forma programada se realiza shunt portosistémico intrahepático (TIPS). A su ingreso hospitalario, la paciente está estable hemodinámicamente con los antecedentes anteriormente citados. La tensión arterial es de 100/80 mmHg con valores bioquímicos y hemograma dentro de márgenes aceptables (Creatinina 0,9 mg/dl, bilirrubina total 1,5 mg/dl y albúmina de 3,7 g/dl, valor hematocrito de 35%, hemoglobina de 11,8 mg/dl y 125.000 plaquetas/mm<sup>3</sup>. El estudio hemodinámico previo constató un gradiente de presión porto-cava de 20 mmHg. El procedimiento se realizó por vía yugular derecha sin complicaciones implantándose un stent tipo Strecker de 11 mm de diámetro y 60 mm de longitud (Medi-Tech/Boston Scientific) que comunica la vena suprahepática

media con la rama derecha de la vena porta. El flujo post-procedimiento es satisfactorio y se constató un gradiente portosistémico de 8 mmHg (Figura 1). Transcurridas 12 horas del procedimiento, de forma brusca la paciente presentó náuseas y vómitos con hipotensión, shock e importante hematemesis con sangre fresca, que requirió transfusión. Remontada hemodinámicamente, se trasladó a la unidad de cirugía mínimamente invasiva guiada por imagen en la que se diagnosticó trombosis total de la rama derecha sobre la que se había abocado el stent. Se embolizaron mediante coils de diferente tamaño (MREye, Cook Europe) tres ramas gástricas cortas y se realizó perfusión de uroquinasa de 100.000 UI/hora durante 24 horas (total 2.400.000 UI) a través de catéter multiperforadorado tipo Mewisén de 5 F (Boston Scientific). Posteriormente, se recanalizó la zona trombosada mediante balón y un nuevo stent de tipo Strecker, consiguiéndose la repermeabilización completa del shunt (Figura 2). Se instauró tratamiento anticoagulante con heparina sódica intravenosa ajustando el ratio ATTP a 2. La paciente evolucionó favorablemente, no presentando nuevos sangrados y los controles mediante eco-Doppler revelaron shunt permeable. En el control a los tres meses post-procedimiento la paciente estaba estable aunque continuaba ingiriendo alcohol de forma moderada (Figura 3). Dos años después, la paciente seguía ingiriendo alcohol, lo que provocó su salida fuera de programa de trasplante y se nos confirmó su posterior fallecimiento por insuficiencia hepática.

## DISCUSIÓN

Se ha descrito la obstrucción aguda del TIPS asociada a resangrado de las varices esofágicas por hipertensión portal. La principal causa de obstrucción aguda en las primeras 24 horas es la trombosis total o parcial de la vena porta o del shunt intrahepático. La obstrucción aguda del TIPS puede ser sintomática o asintomática y cuando aparecen síntomas suelen ser los derivados de la hipertensión portal (resangrado por varices gastroesofágicas, rectorragia o ascitis). En controles por ultrasonografía Doppler realizados a los tres meses se han observado trombosis total o parcial de la por-

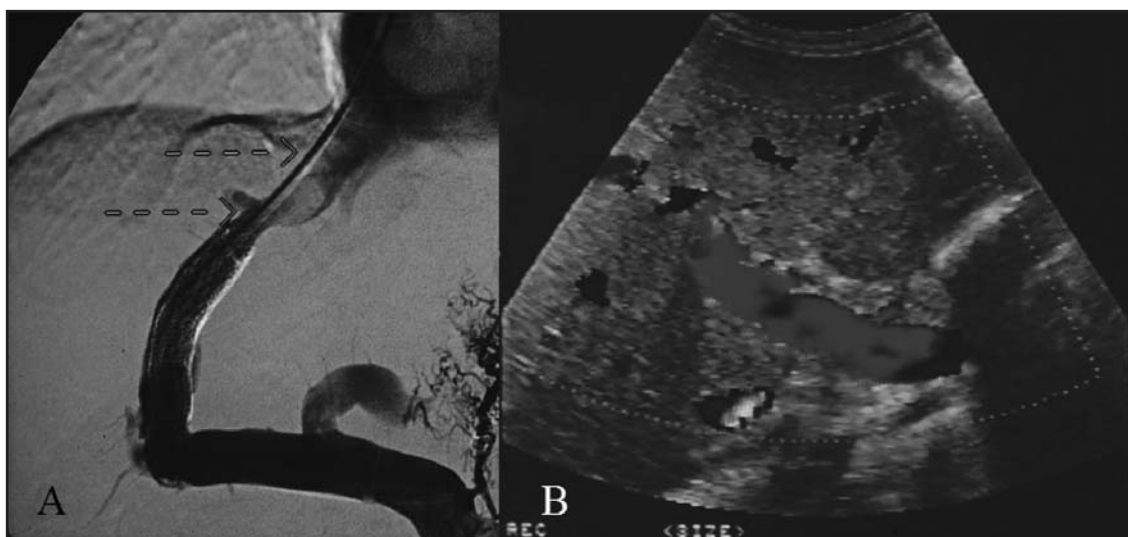


Figura 1. A) Realización de TIPS sin complicaciones. B) Control de permeabilidad con Doppler inmediatamente después del procedimiento

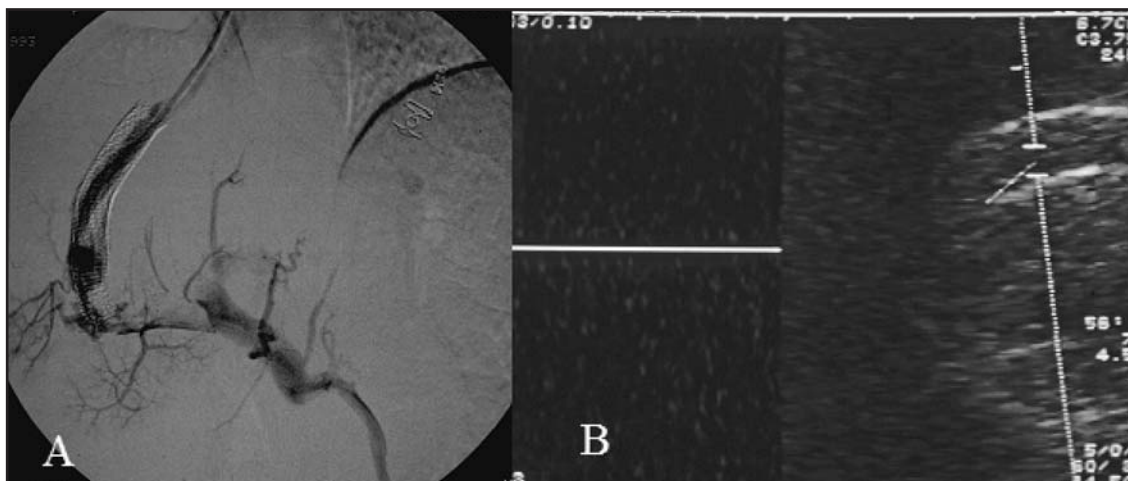


Figura 2. A) Comprobación angiográfica de trombosis de la rama derecha de la vena porta y shunt. B) Eco-Doppler sin registro de flujo intrastent

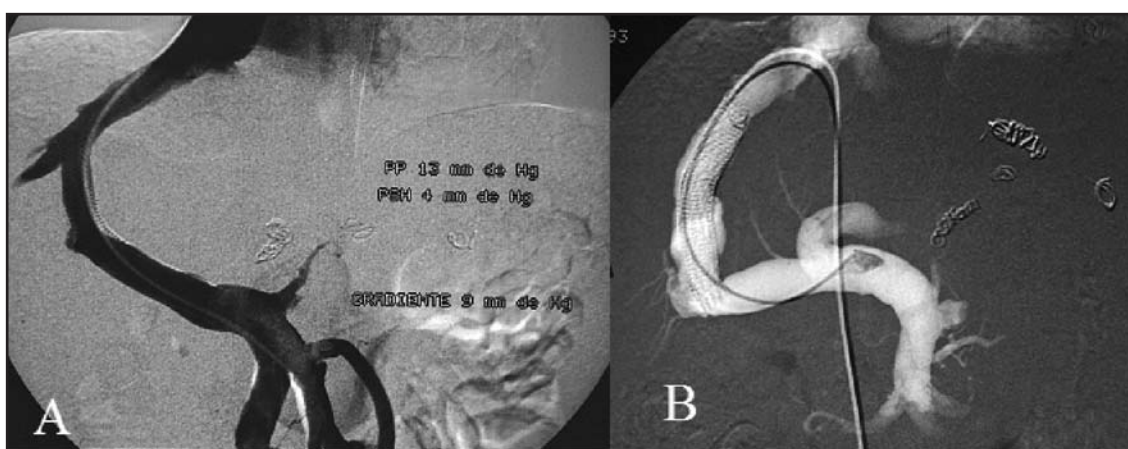


Figura 3. A) Resultado angiográfico post-fibrinolisis y angioplastia. B) Control angiográfico a los 3 meses

ta o del shunt que habían pasado desapercibidas clínicamente (5). En la serie de Raat et al. (4) en 79 pacientes tratados mediante TIPS siete pacientes (8.8%) desarrollaron trombosis aguda de los cuales tan sólo uno fue asintomático. La trombosis estudiada mediante Doppler era oclusiva en tres y parcial en cuatro y ello fue posible debido a que en su protocolo de seguimiento se incluyó este test dinámico y de imagen al día y a la semana después del TIPS. Habitualmente el seguimiento para este tipo de pacientes se establece en estudios Doppler al mes, 3, 6 meses y al año. Este tipo de seguimiento junto con la posibilidad de trombosis portal del asintomática impide que se conozca exactamente la prevalencia de esta complicación post TIPS (5).

Los principales factores de riesgo de trombosis relacionados con el TIPS son: el recubrimiento incompleto por el stent del tracto intrahepático (3), la marcada angulación del stent (6,7), presencia de colaterales esplenorrenales o portosistémicas espontáneas que compitan con el flujo portohepático natural (4) y la salida de bilis al tracto desde radicales biliares seccionados(8). Siewert E et al. (1) han descrito un caso de trombosis aguda del TIPS en un paciente con trombofilia por resistencia a la proteína C activada (factor V de Leiden). Ante la posibilidad de coagulopatías de este u otro tipo los autores recomiendan la anticoagulación profiláctica en pacientes con TIPS y riesgo de este tipo de patología (1,9). En nuestro caso el procedimiento transcurrió

sin complicaciones y el stent no presentaba una curva notable entre la vena suprahepática y la vena porta. No se le conocía coagulopatía trombofílica y, por otra parte, en nuestro protocolo no se contempla la anticoagulación como profilaxis en el TIPS, debido al riesgo de sangrado en pacientes cirróticos con la utilización de anticoagulantes orales o intravenosos (1). El uso de stents cubiertos puede disminuir substancialmente la incidencia de trombosis del TIPS en los primeros momentos (10, 11).

El tratamiento propuesto para la trombosis aguda del TIPS es corregir la causa que la provocó, si es posible, y la fibrinolisis con remodelación de la luz portal mediante dilatación con balón de angioplastia y, si fuera necesario, la implantación de un nuevo stent. Algunos autores han propuesto la trombectomía mecánica mediante dispositivos adecuados de aspiración o fragmentación de trombos (12,13). En nuestro caso inicialmente se cerraron mediante coils dos gruesas varices gástricas con el doble propósito de redirigir el flujo a la vía portal y hacia el TIPS y, por otra parte, para tratar el resangrado. Posteriormente se instauró tratamiento con uroquinasa en perfusión con una dosis de 100.000 UI/hora durante 24 horas con resultados satisfactorios y sin complicaciones hemorrágicas añadidas. Transcurrido este período de tiempo se remodeló la porta mediante balón de angioplastía consiguiéndose una total repermeabilización del trayecto portal y del TIPS con un gradiente de presiones de 9 mmHg.

## CONCLUSIÓN

La trombosis aguda de la vena porta o del stent después de TIPS es una complicación no muy frecuente pero no su incidencia real no es totalmente conocida. La trombosis pue-

de ser asintomática, sin embargo en algunos casos reproduce agudamente los síntomas secundarios a la hipertensión portal como hemorragia y ascitis. La corrección de las posibles causas de trombosis y los fibrinolíticos son el tratamiento de elección.

## REFERENCIAS

1. Siewert E, Salzmann J, Purucker E, Schürmann K, Matern S. Recurrent thrombotic occlusion of a transjugular intrahepatic portosystemic stent-shunt due to activated protein C resistance. *World J Gastroenterol* 2005 Aug 28;11(32):5064-7.
2. Darcy MD, Vesely TM, Picus D, Middleton WD, Hicks ME. Percutaneous revision of an acutely thrombosed transjugular intrahepatic portosystemic shunt. *J Vasc Interv Radiol* 1992 Feb;3(1):77-80.
3. Freedman A, Sanyal A, Shiffman M, Tisnado J, Van Breda A. New percutaneous shunt procedure for bleeding varices: case report. *Va Med Q* 1992 ;119:253.
4. Raat H, Stockx L, Ranschaert E, Nevens F, Wilms G, Baert AL. Percutaneous hydrodynamic thrombectomy of acute thrombosis in transjugular intrahepatic portosystemic shunt (TIPS): a feasibility study in five patients. *Cardiovasc Intervent Radiol* 1997 May-Jun;20(3):180-3.
5. LaBerge JM, Somberg KA, Lake JR, Gordon RL, Kerlan RK Jr, Ascher NL, Roberts JP, Simor MM, Doherty CA, Hahn J, et al. Two-year outcome following transjugular intrahepatic portosystemic shunt for variceal bleeding: results in 90 patients. *Gastroenterology* 1995 ;108:1143-51.
6. Hausegger KA, Sternthal HM, Klein GE, Karaic R, Stauber R, Zenker G. Transjugular intrahepatic portosystemic shunt: angiographic follow-up and secondary interventions. *Radiology* 1994 Apr;191(1):177-81.
7. Lind CD, Malisch TW, Chong WK, Richards WO, Pinson CW, Meranze SG, Mazer M. Incidence of shunt occlusion

or stenosis following transjugular intrahepatic portosystemic shunt placement. *Gastroenterology* 1994 May;106(5):1277-83.

8. LaBerge JM, Ferrell LD, Ring EJ, Gordon RL. Histopathologic study of stenotic and occluded transjugular intrahepatic portosystemic shunts. *J Vasc Interv Radiol*. 1993;4(6):779-86.

9. Rössle M, Siegerstetter V, Huber M, Ochs A. The first decade of the transjugular intrahepatic portosystemic shunt (TIPS): state of the art. *Liver* 1998 Apr;18(2):73-89.

10. Rossi P, Salvatori FM, Fanelli F, Bezzi M, Rossi M, Marcelli G, Pepino D, Riggio O, Passariello R. Polytetrafluoroethylene-covered nitinol stent-graft for transjugular intrahepatic portosystemic shunt creation: 3-year experience. *Radiology* 2004;231(3):820-30.

11. Bureau C, Garcia-Pagan JC, Otal P, Pomier-Layrargues G, Chabbert V, Cortez C, Perreault P, Péron JM, Abral-des JG, Bouchard L, Bilbao JI, Bosch J, Rousseau H, Vinel JP. Improved clinical outcome using polytetrafluoroethylene-coated stents for TIPS: results of a randomized study. *Gastroenterology* 2004 Feb;126(2):469-75.

12. Reekers JA, Krombout JG, van der Vaal. Catheter for percutaneous thrombectomy. First clinical experience. *Radiology* 1993;188:887-874.

13. Gordon RL, LaBerge JM, Ring EJ, Doherty MM. Recanalization of occluded intrahepatic portosystemic shunts: use of the Colapinto needle. *J Vasc Interv Radiol* 1993 May-Jun;4(3):441-3.